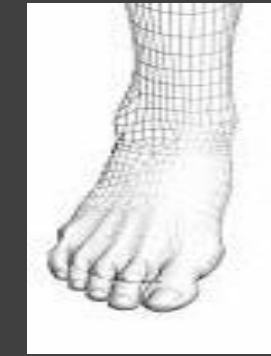
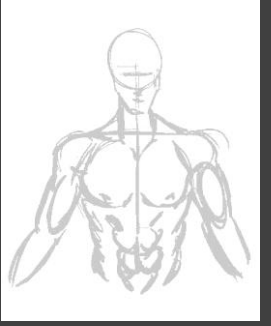


Atlas of Human

ANATOMY

F. NETTER



تحتوي

الملفات التالية مجموعة كاملة من

الصور التشريحية لجسم الإنسان والتي تم

اعتمادها من نسخة 2003 لأطلس

F. NETTER

بعد أن قمنا بترجمتها من اللغة

الإنكليزية إلى اللغة العربية

بالعربية

بِسْمِ اللَّهِ الرَّحْمَنِ الرَّحِيمِ



المشاركون:

إعداد وترجمة :

باسم سلفيتي بلاك عياش عبد الرحمن البريني عمر مصوة
محمد بلاك الشريف نور ديار بكرلي ياسر دامر

تدقيق :

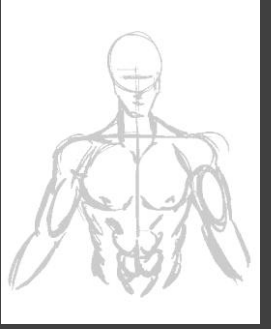
الدكتور بيان السيد

مدرس في قسم التشريح في كلية الطب البشري - جامعة دمشق

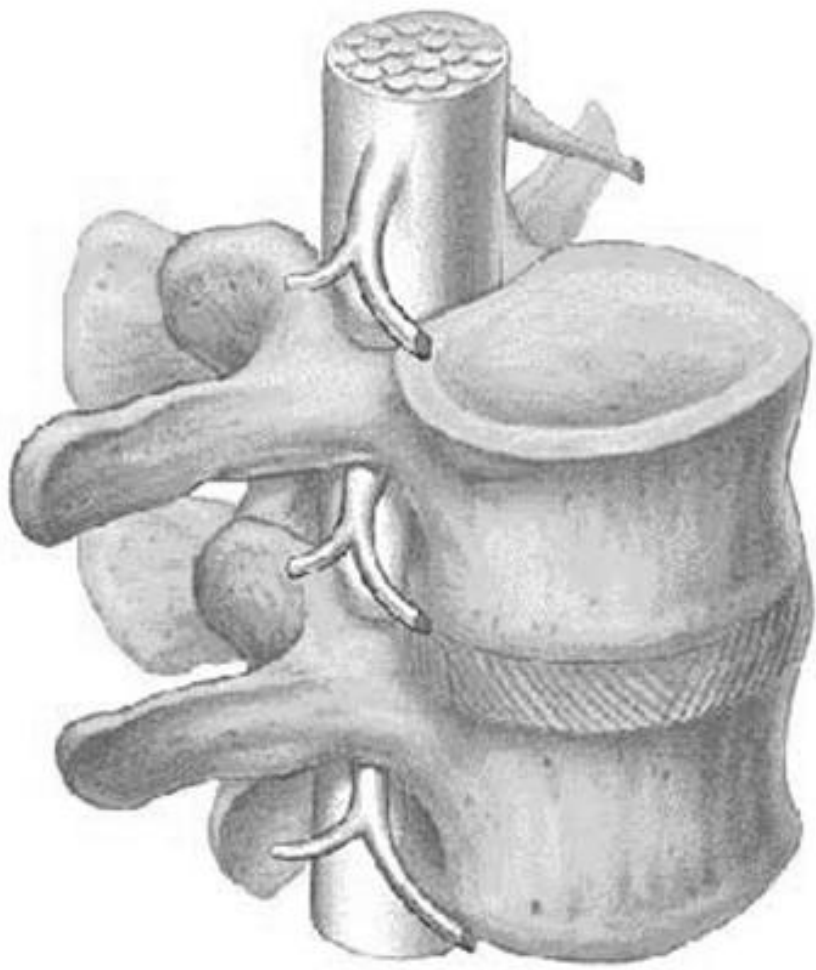
Atlas of Human

ANATOMY

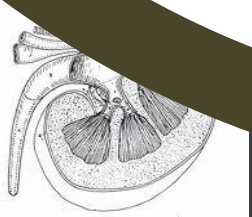
F. NETTER



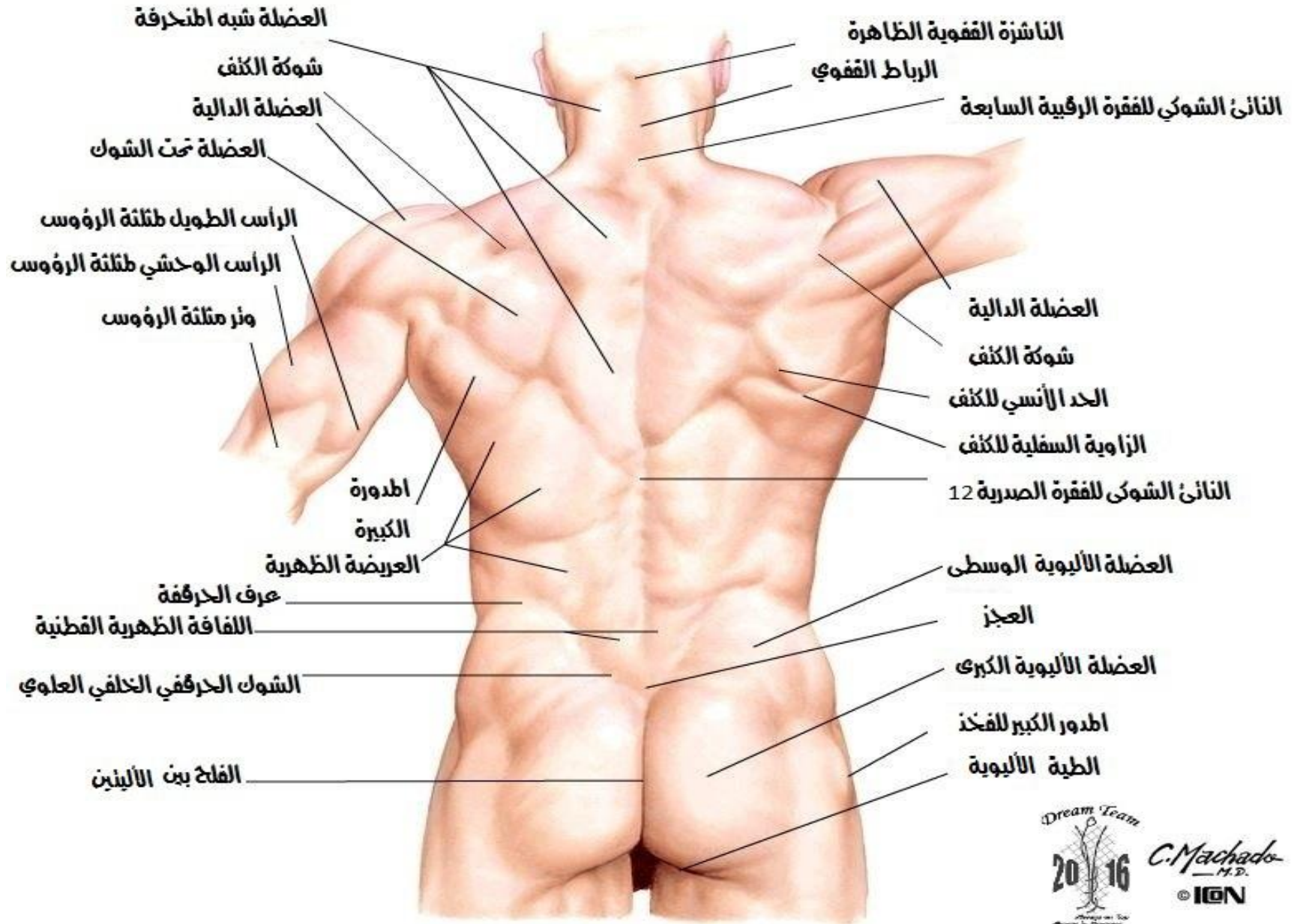
تشرح الظهر والنخاع الشوكي



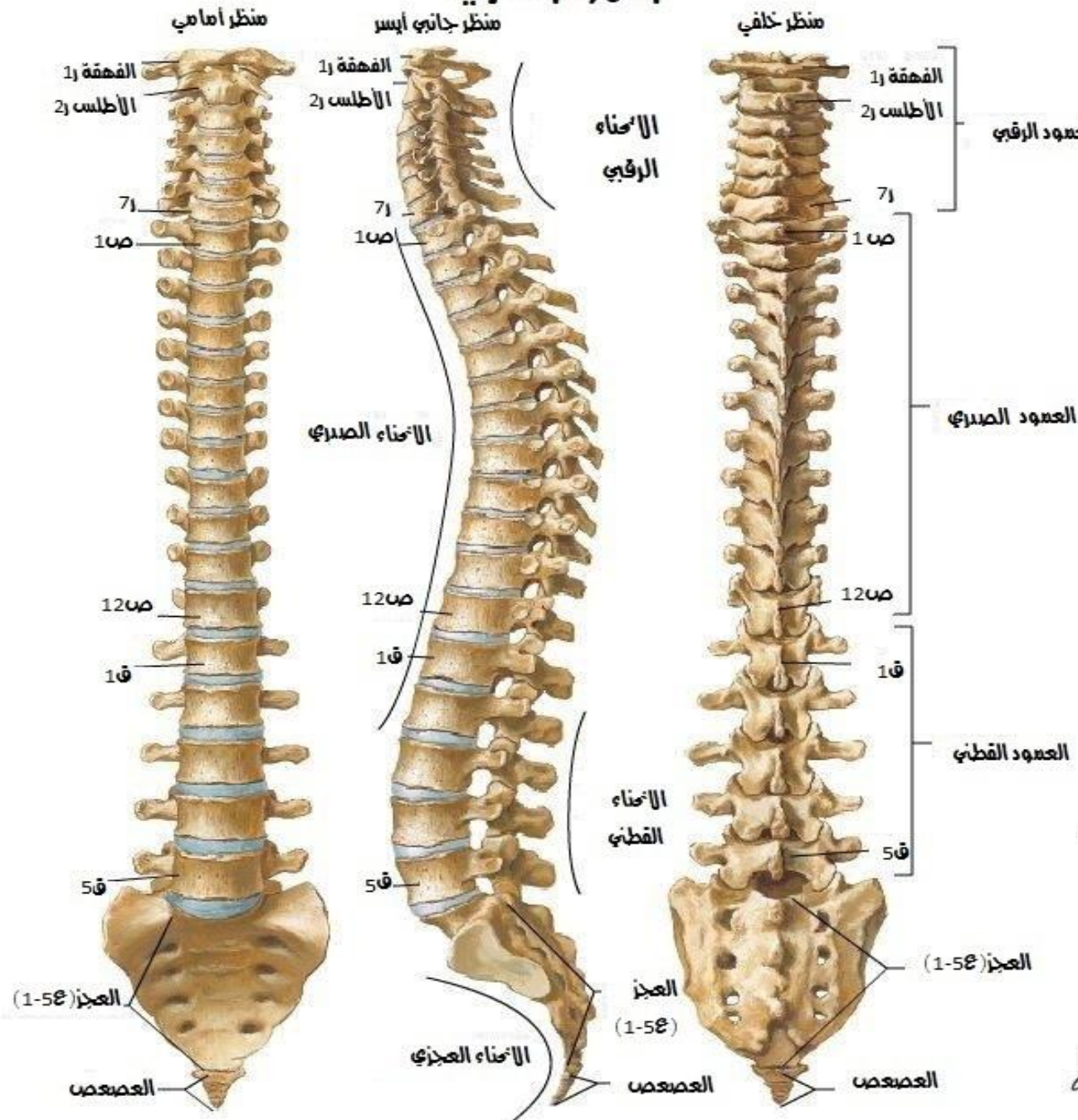
3



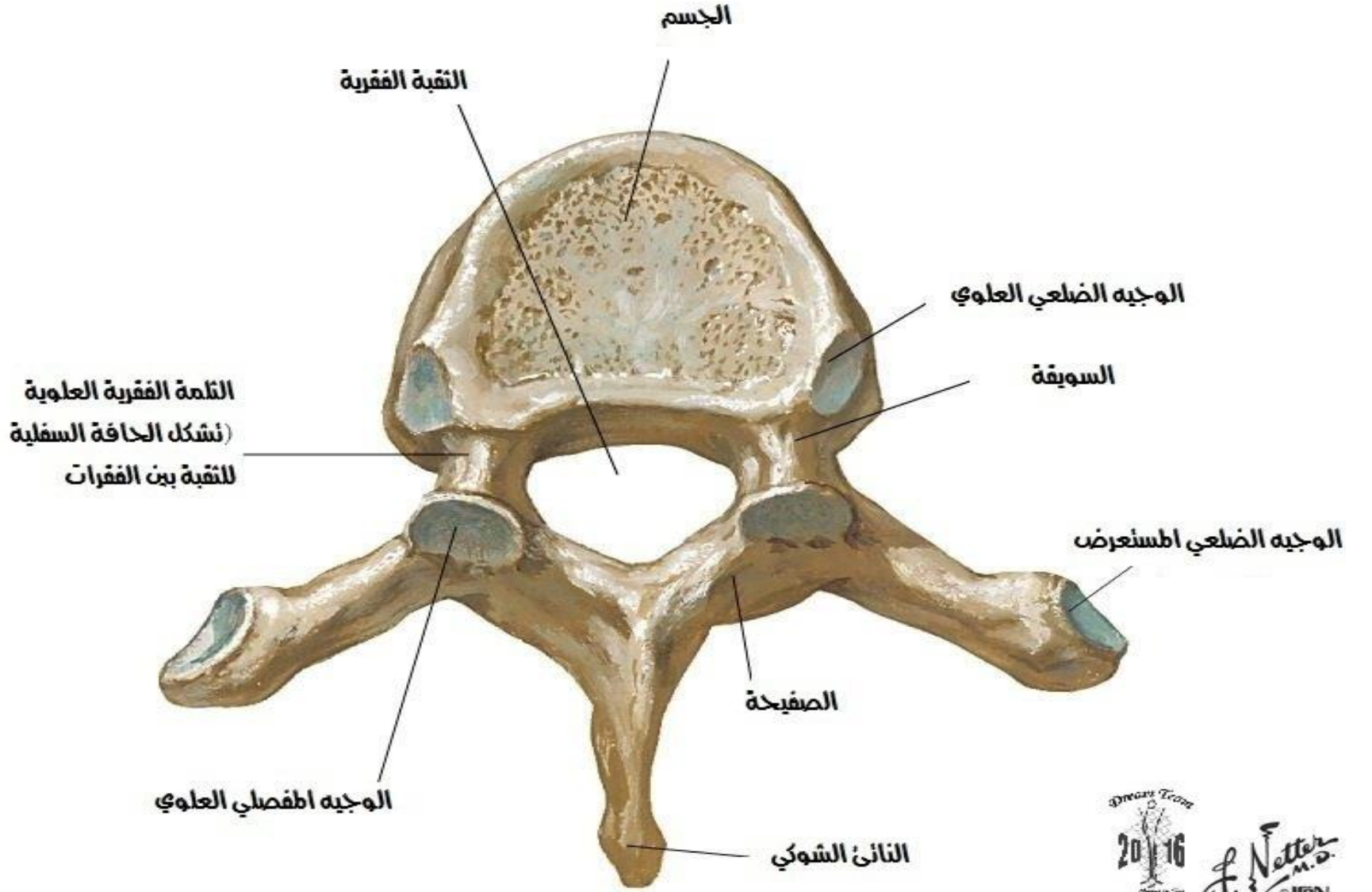
الظهر



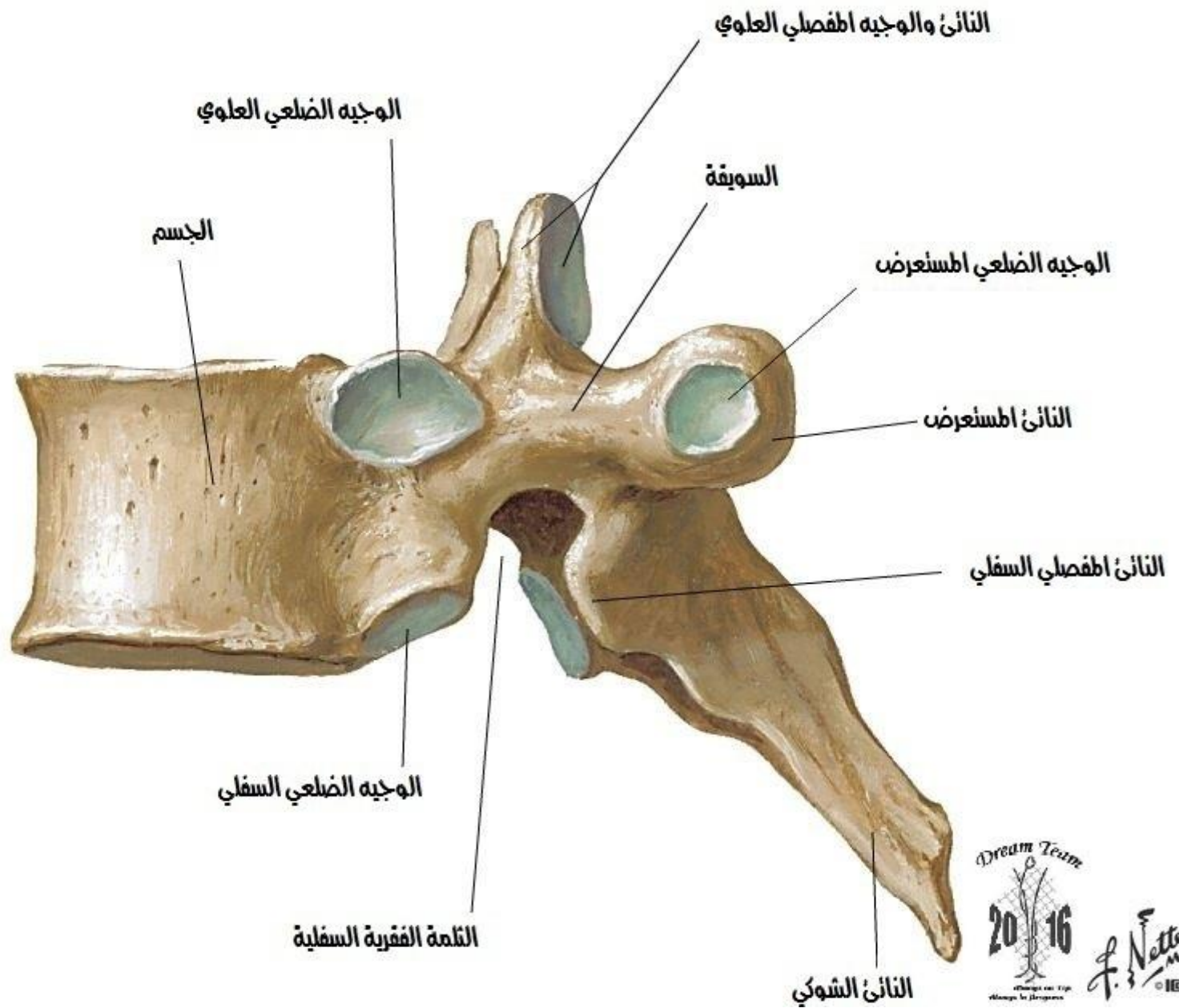
العمود الفقري



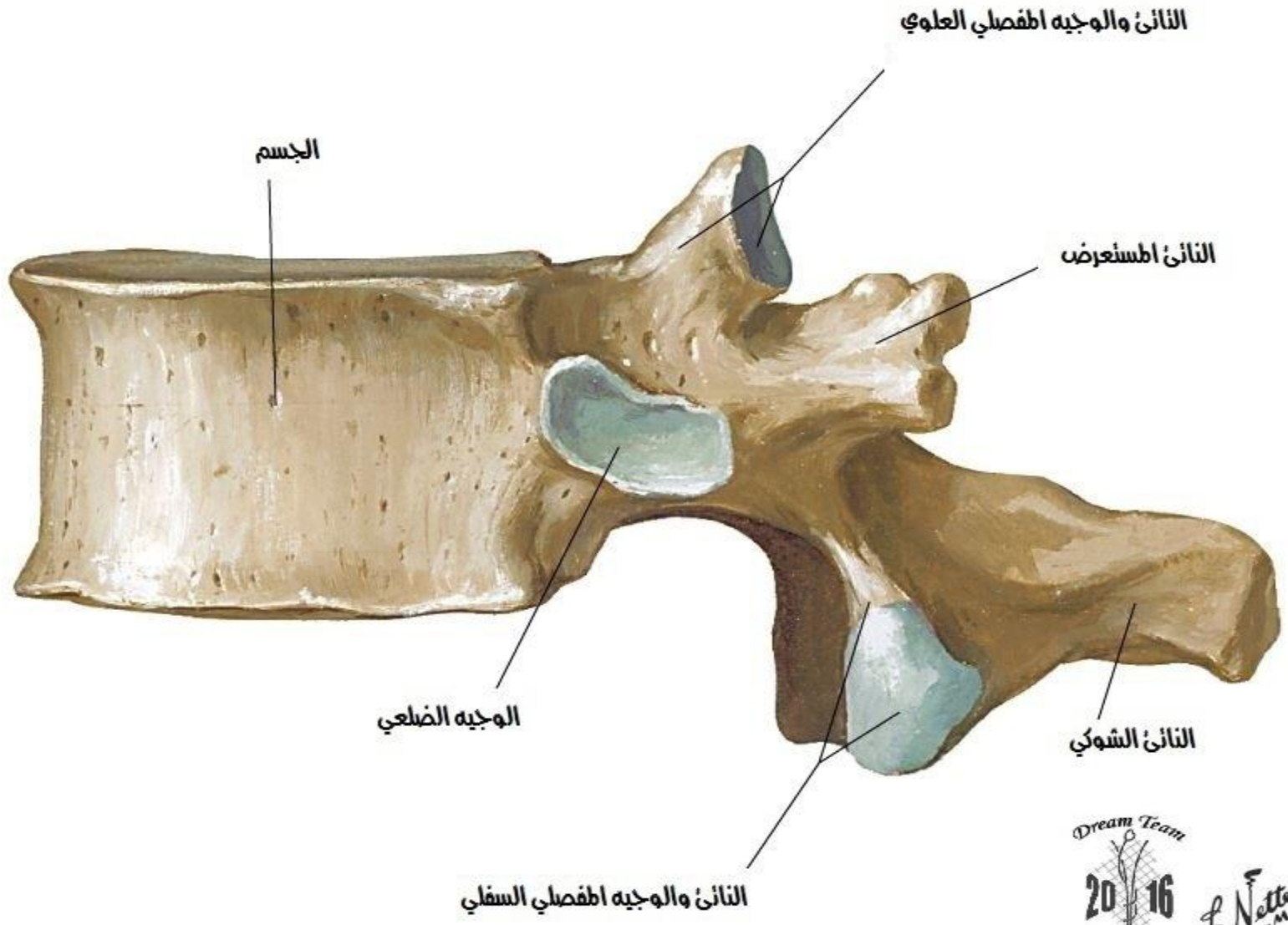
العمود الصدري [ص ٦]
منظر علوي



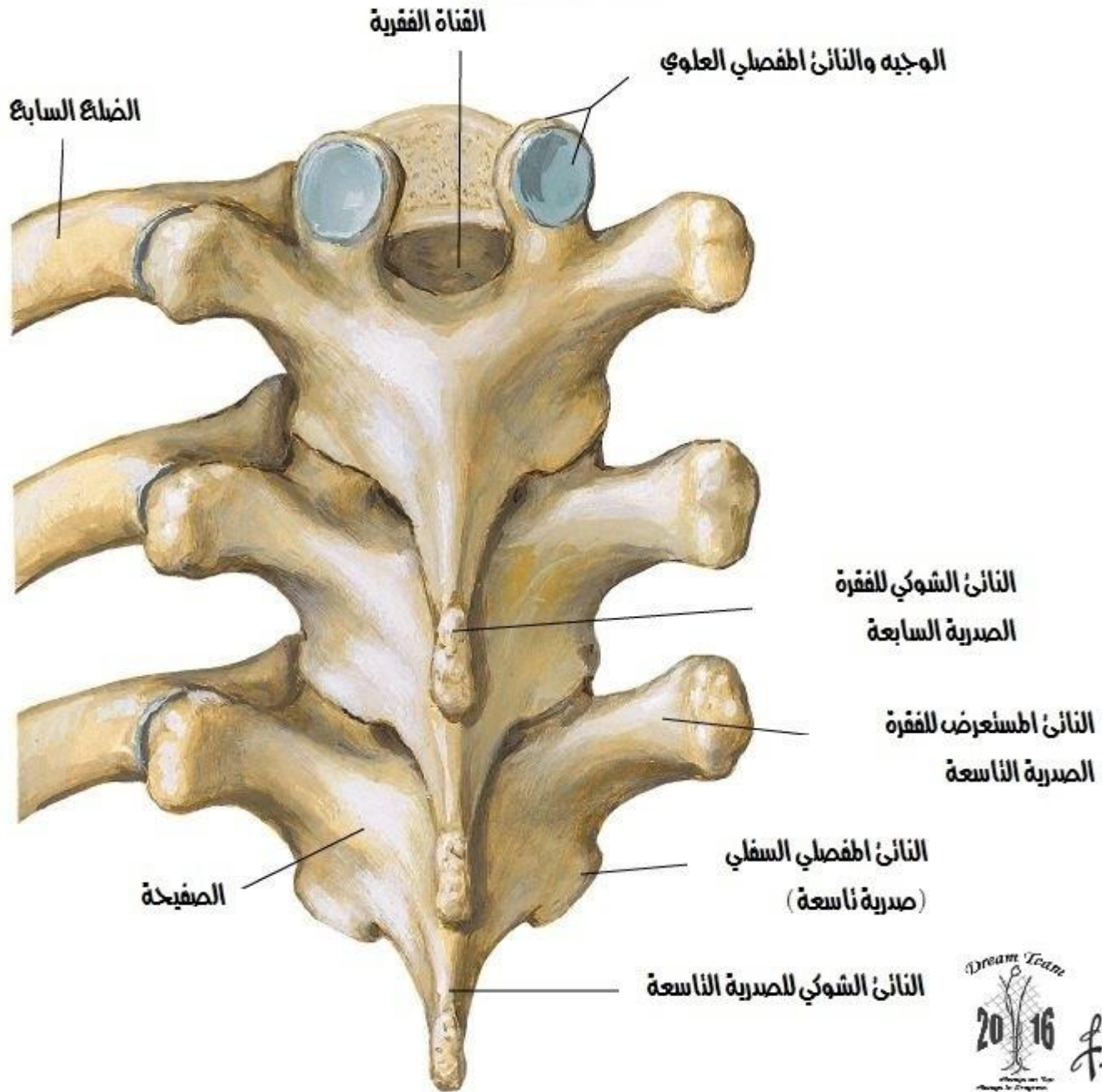
العمود الصدري [ص ٦]
منظر وحشي



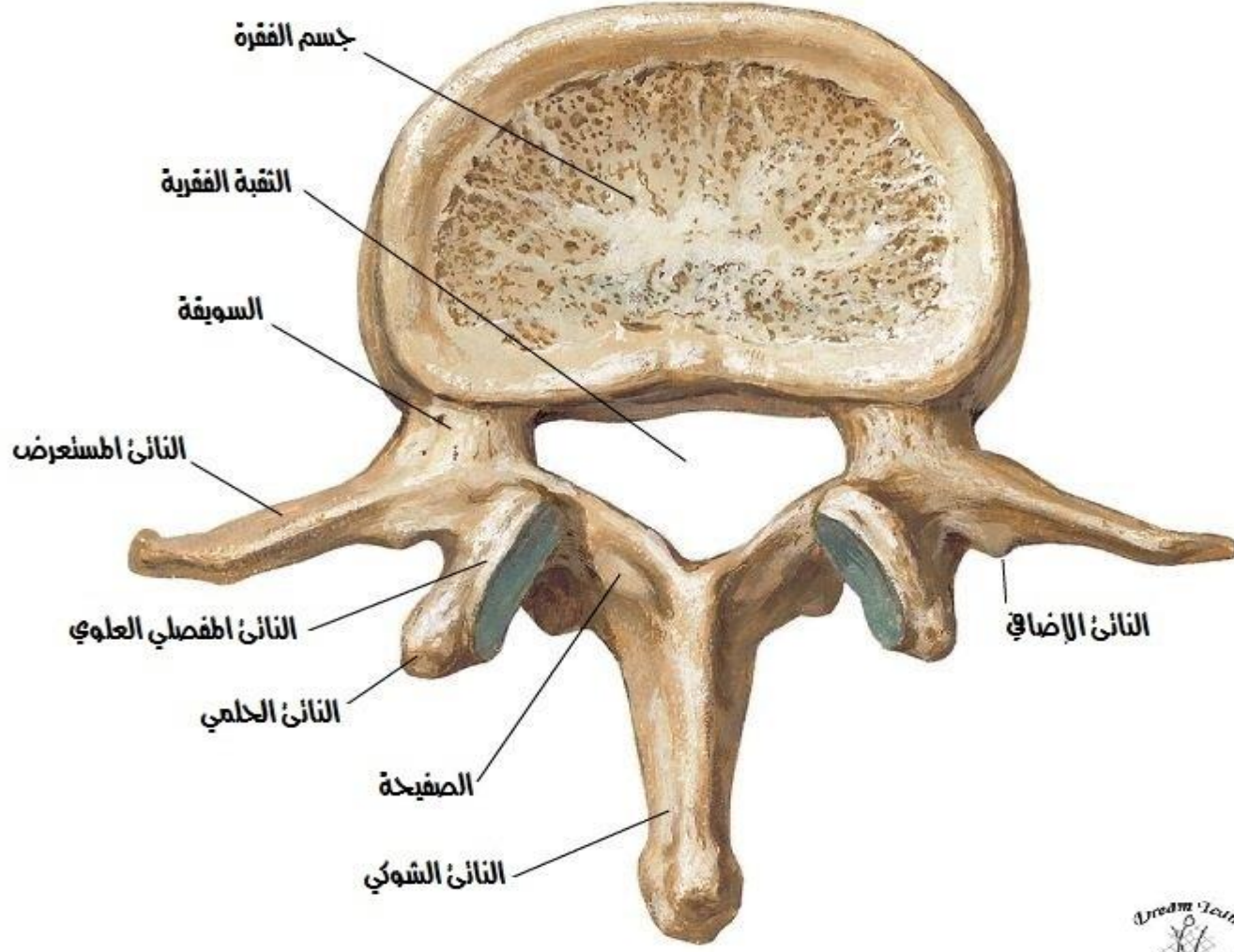
العمود الصدري [ص ١٢]
منظر وحشي



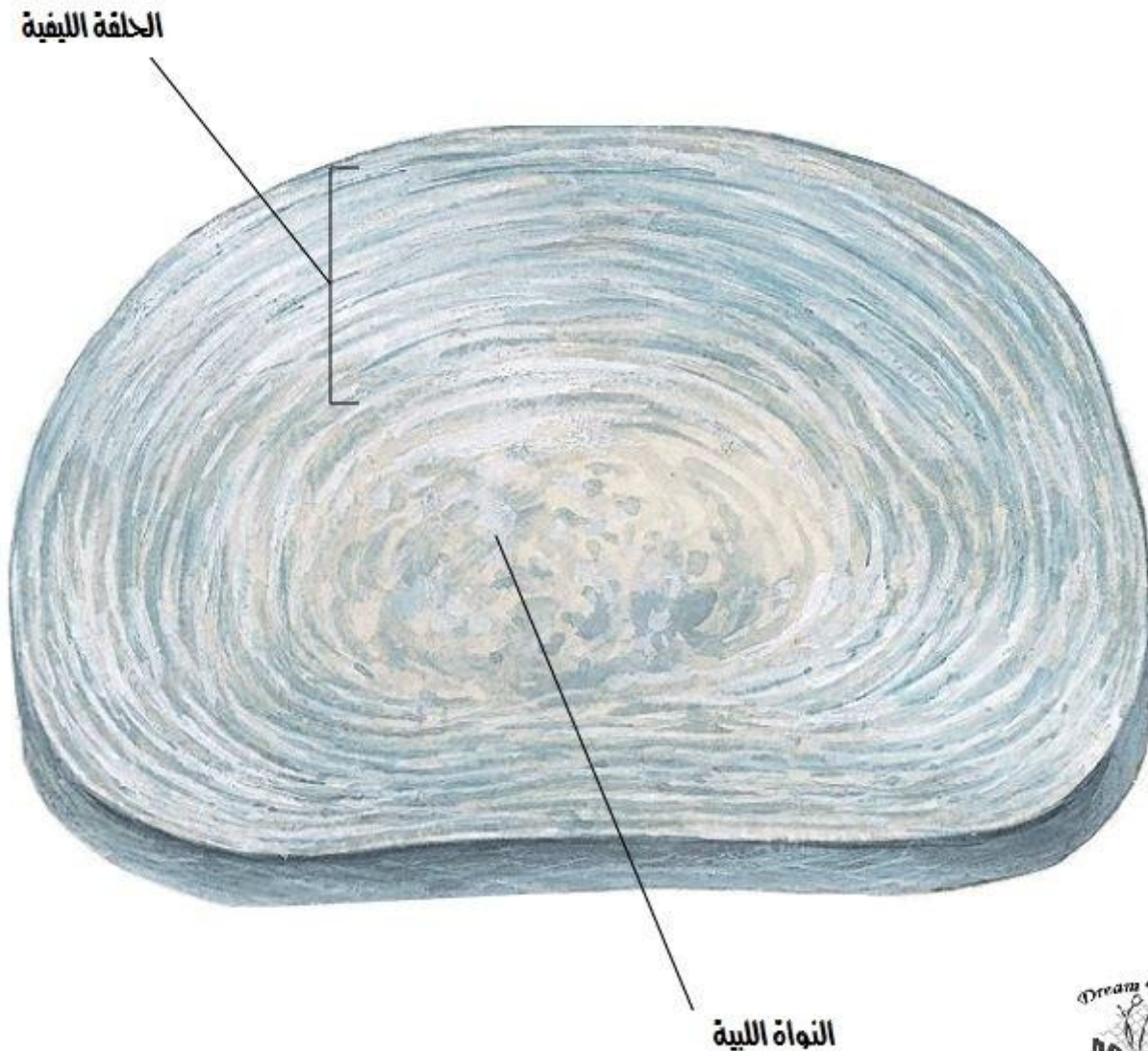
العمود الصدري [ص 9-7] مجمّع
منظر سفلي



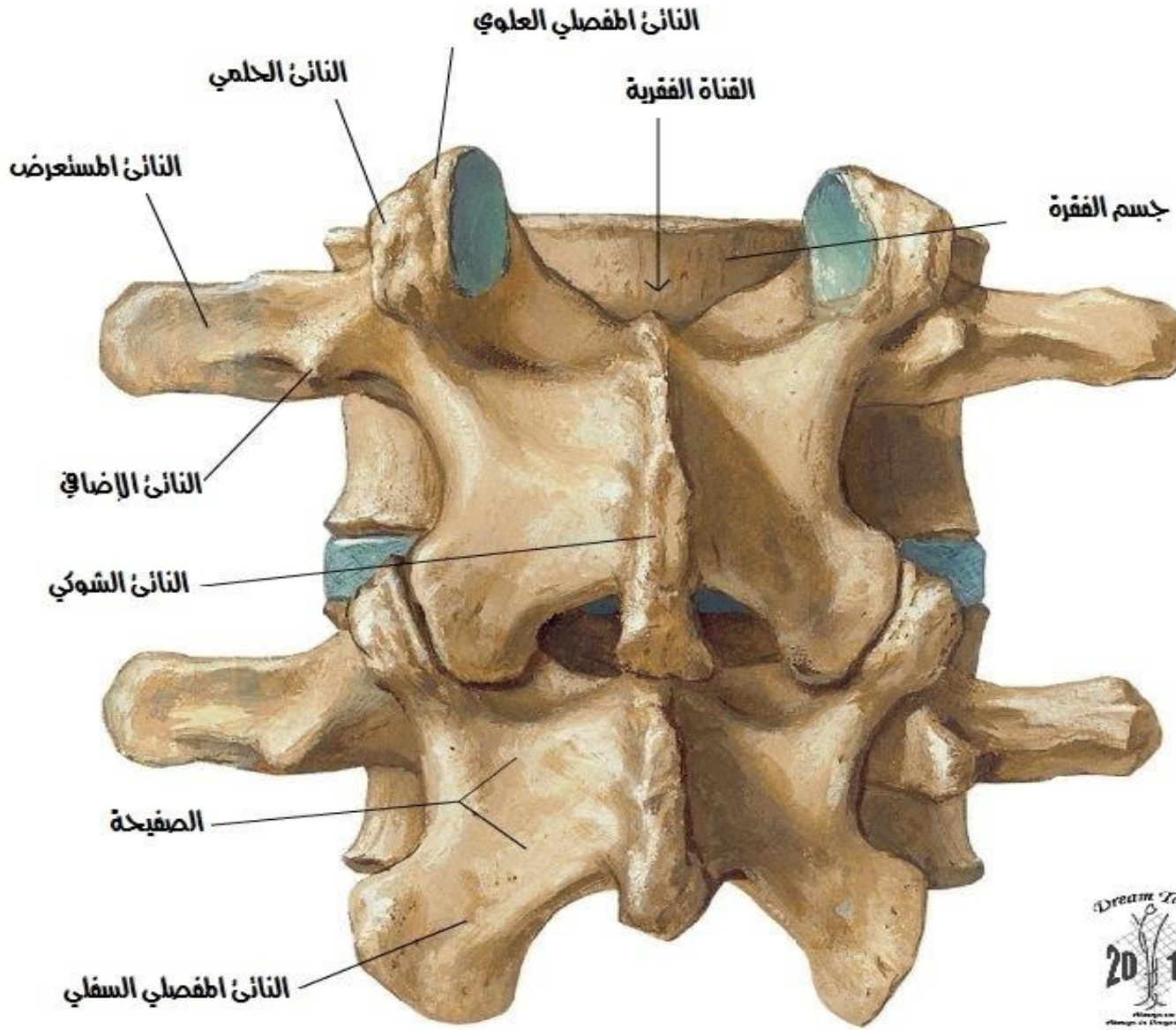
العمود القطني [ق2]
منظر علوي



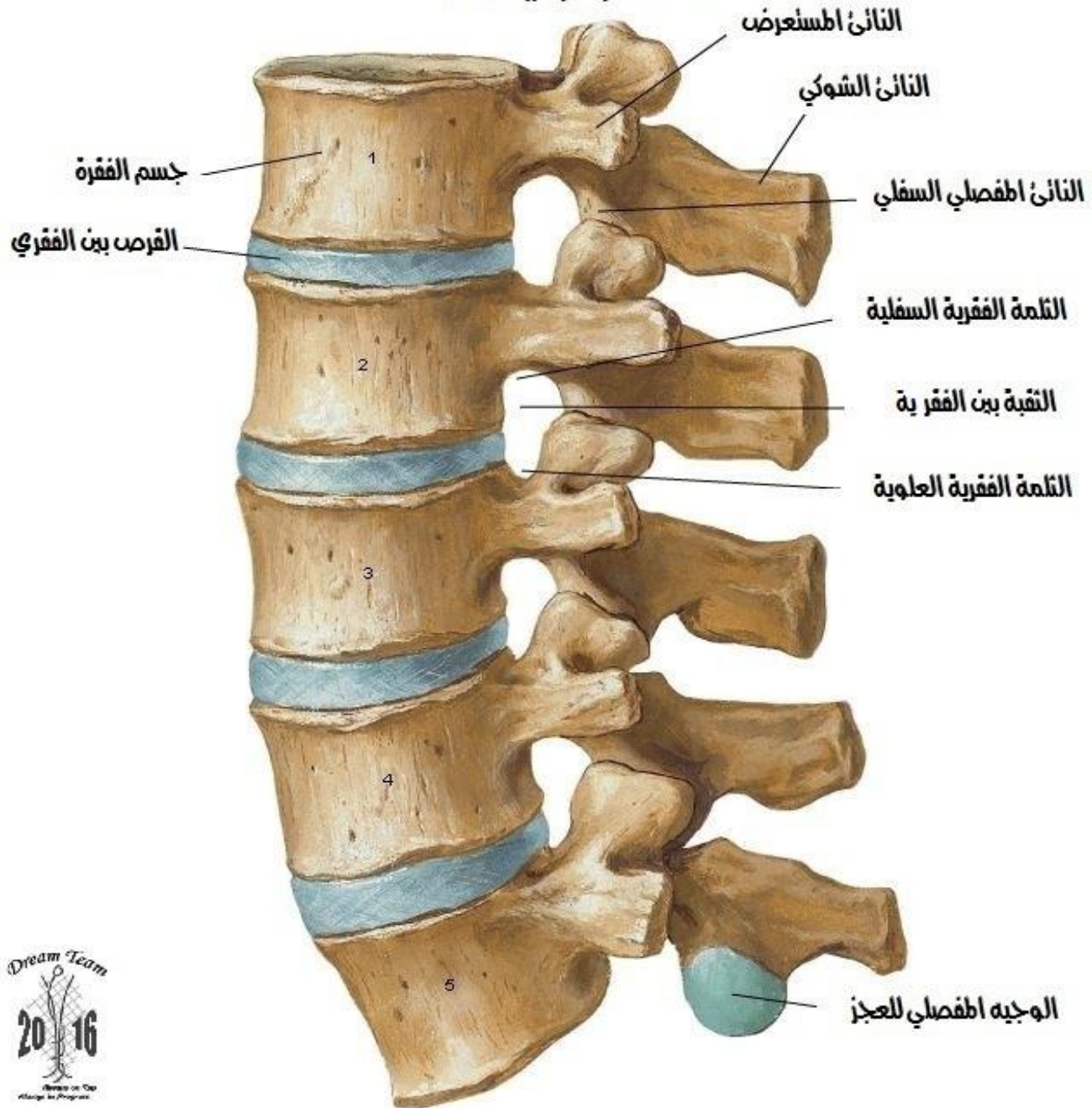
القرص بين الفقرات القطني

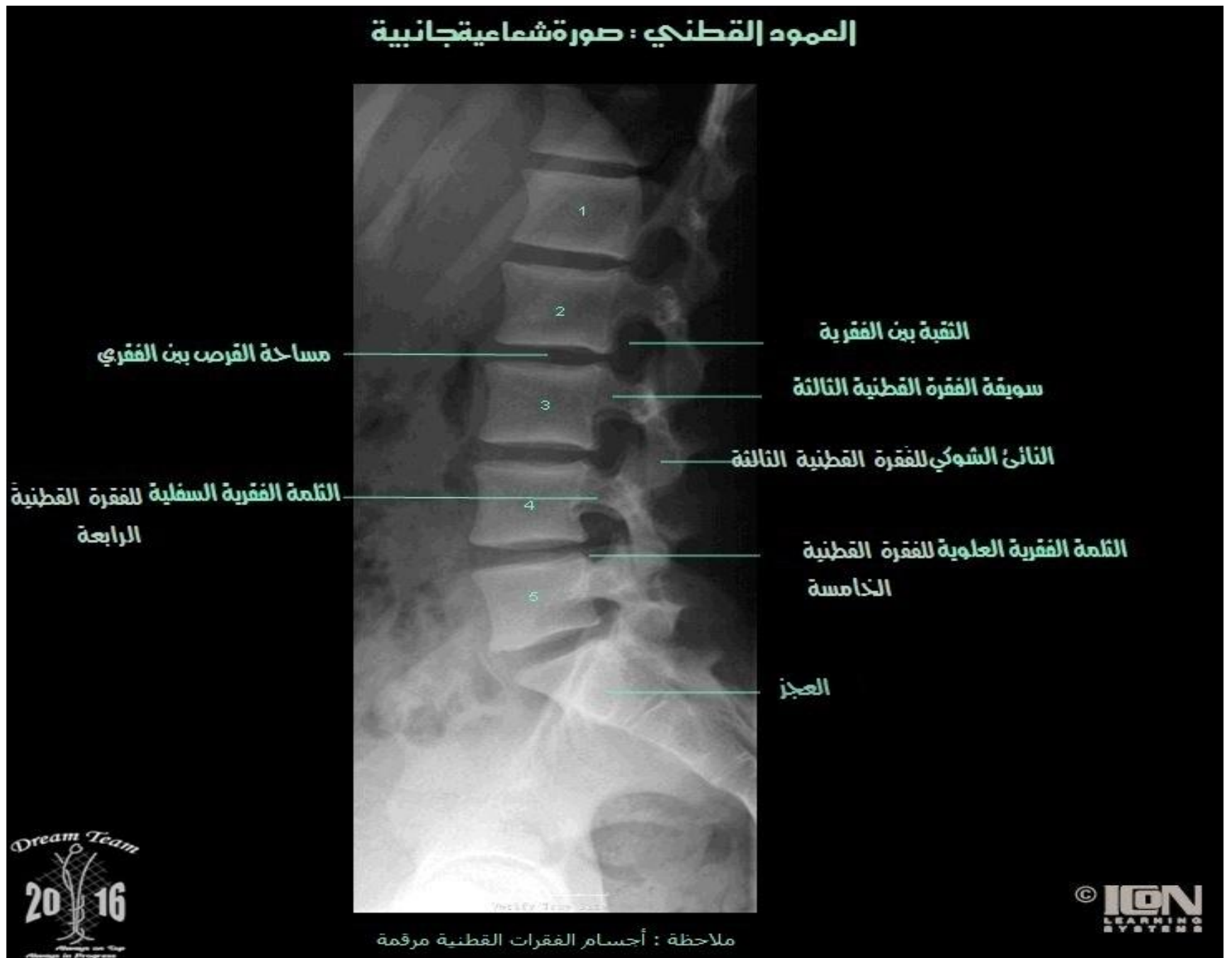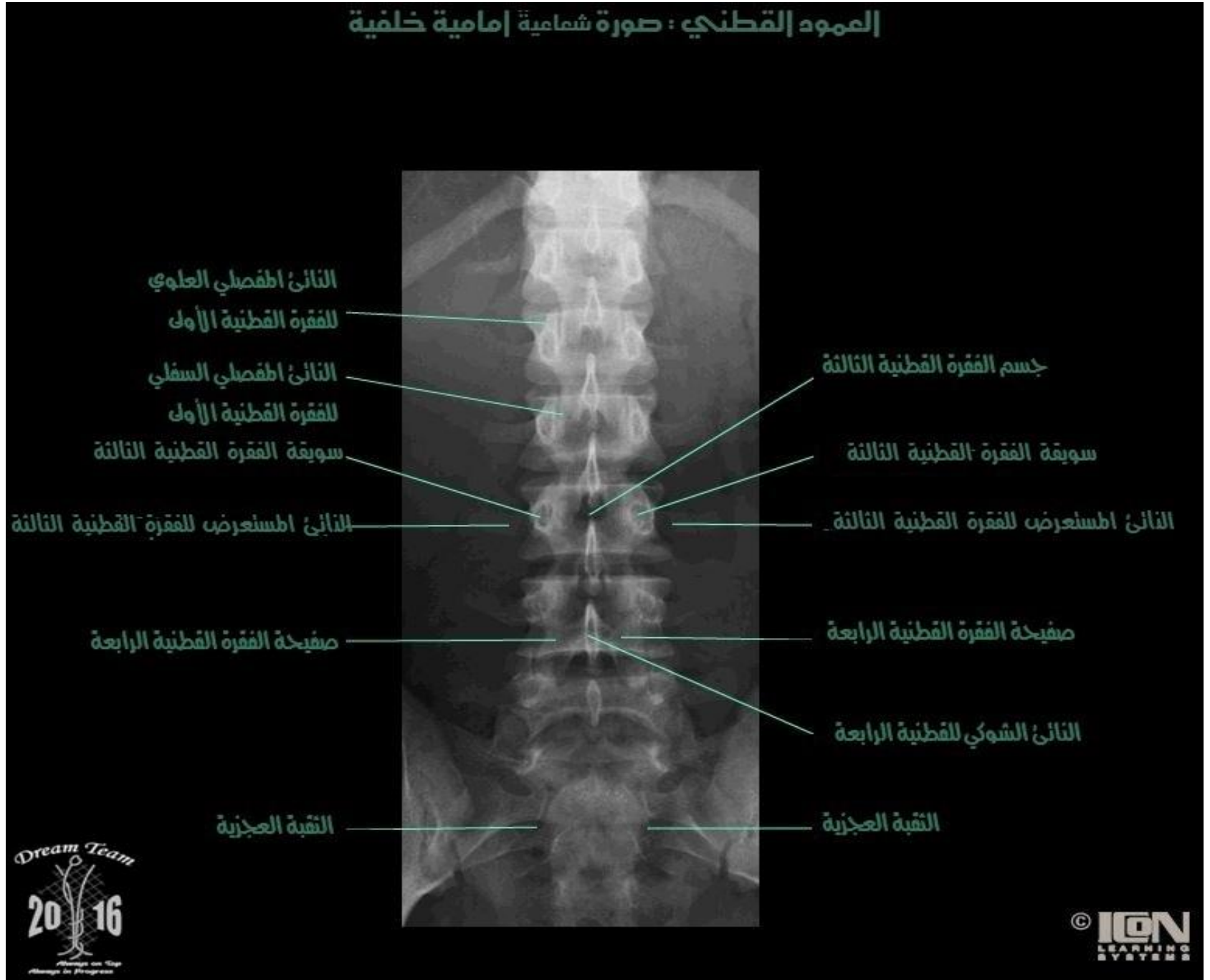


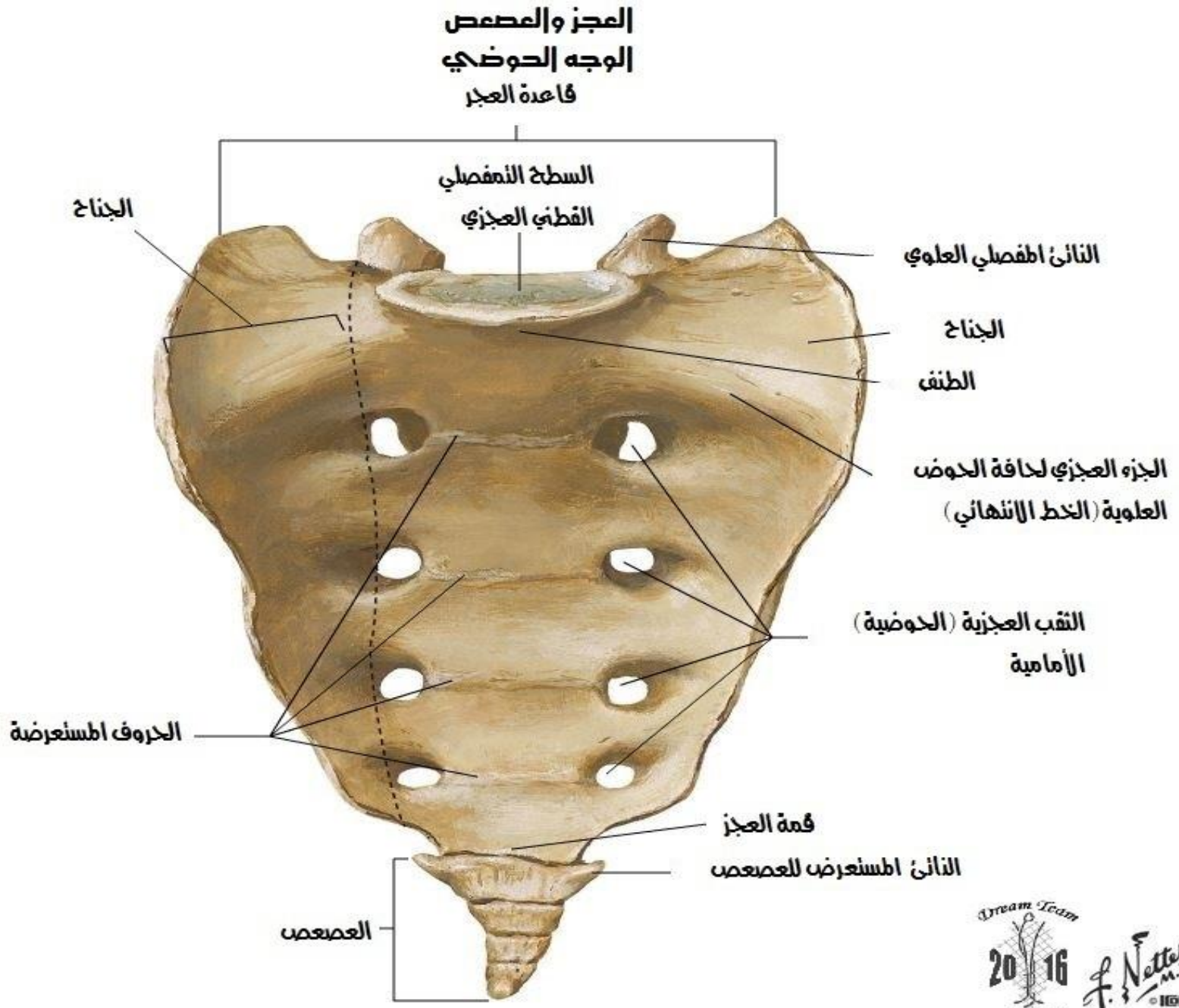
العمود القطني [ق3-4] مجمع
منظر سفلي



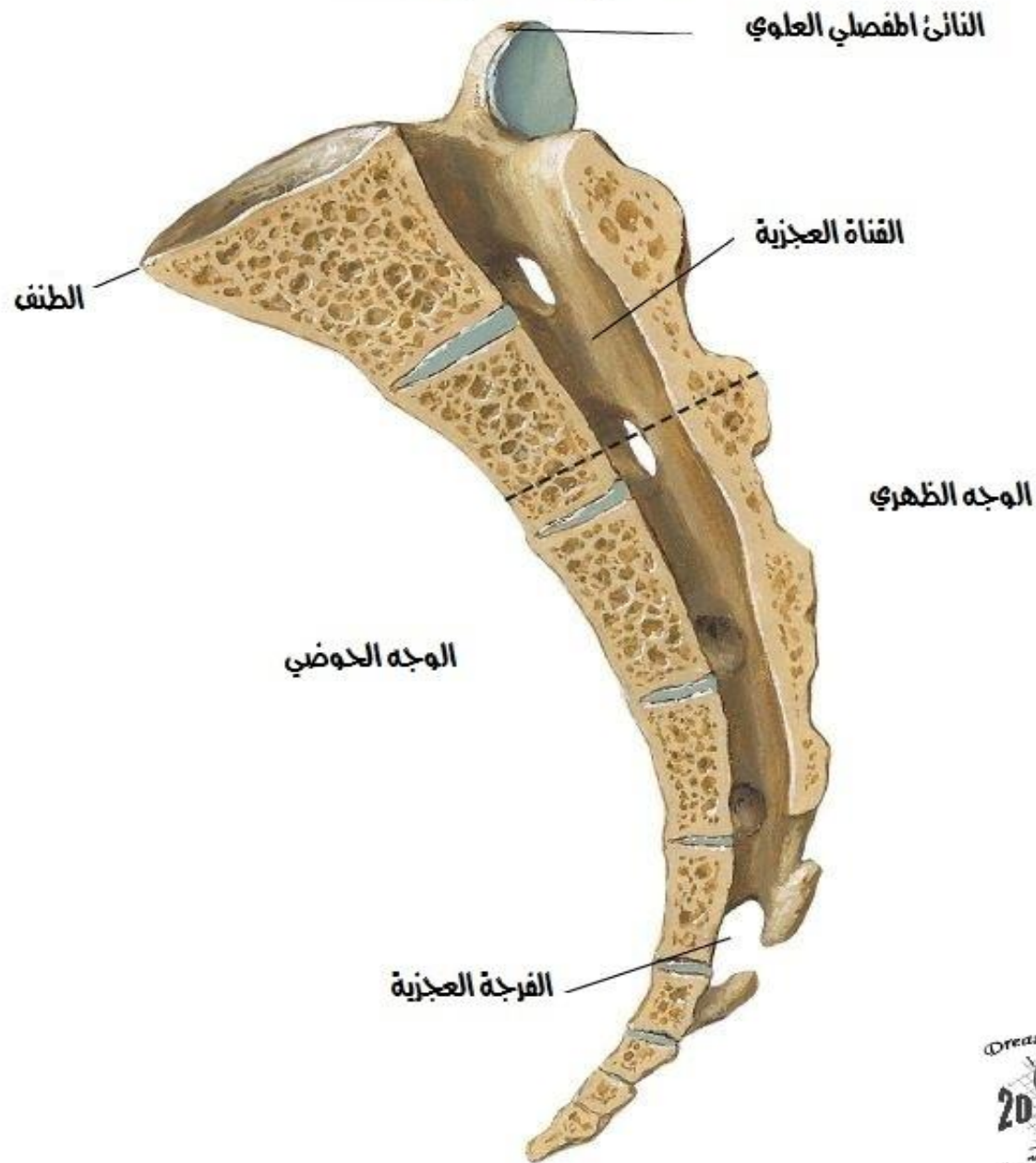
العمود القطني [ق1-5] منظر جانبي إيسر



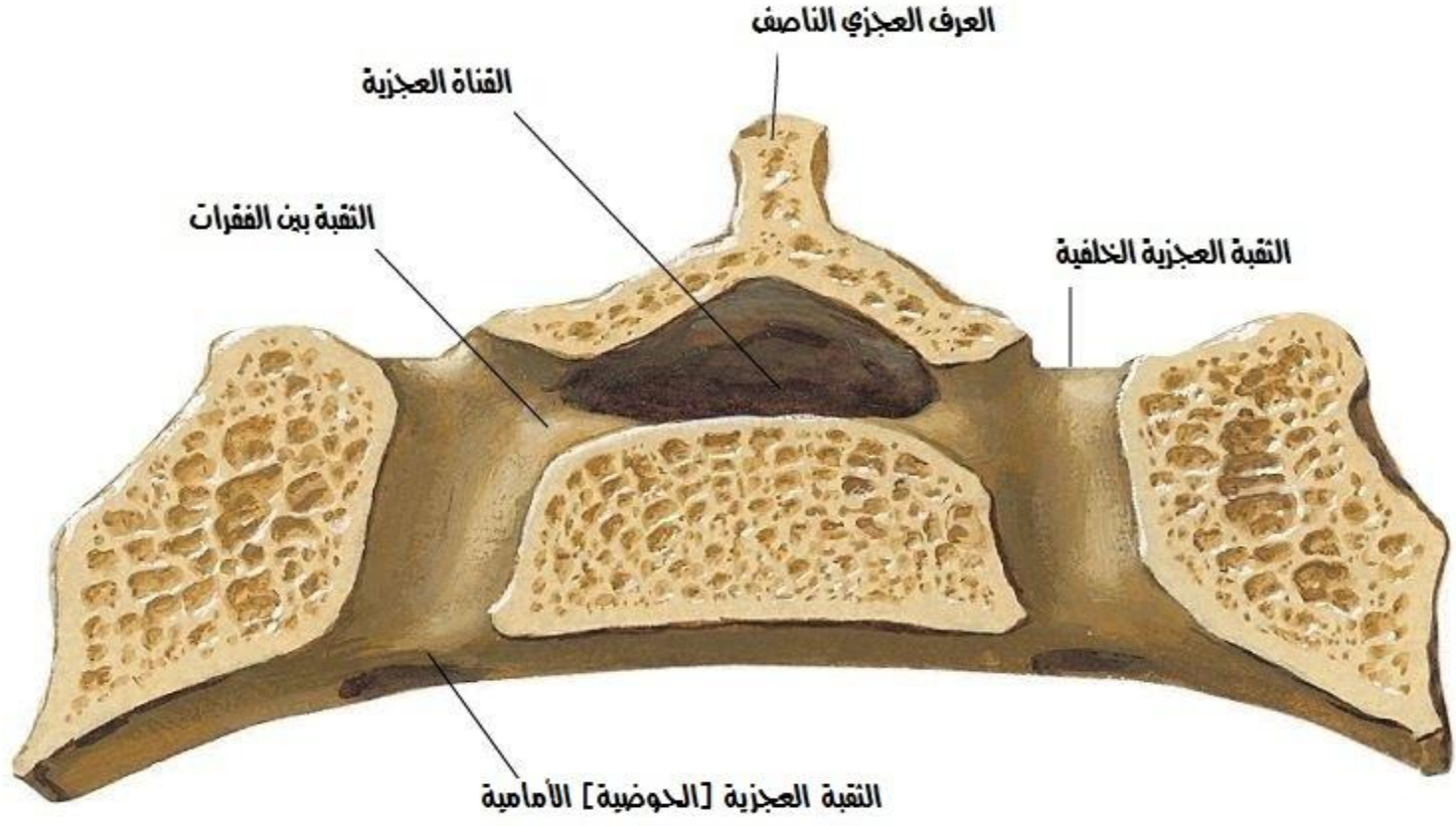




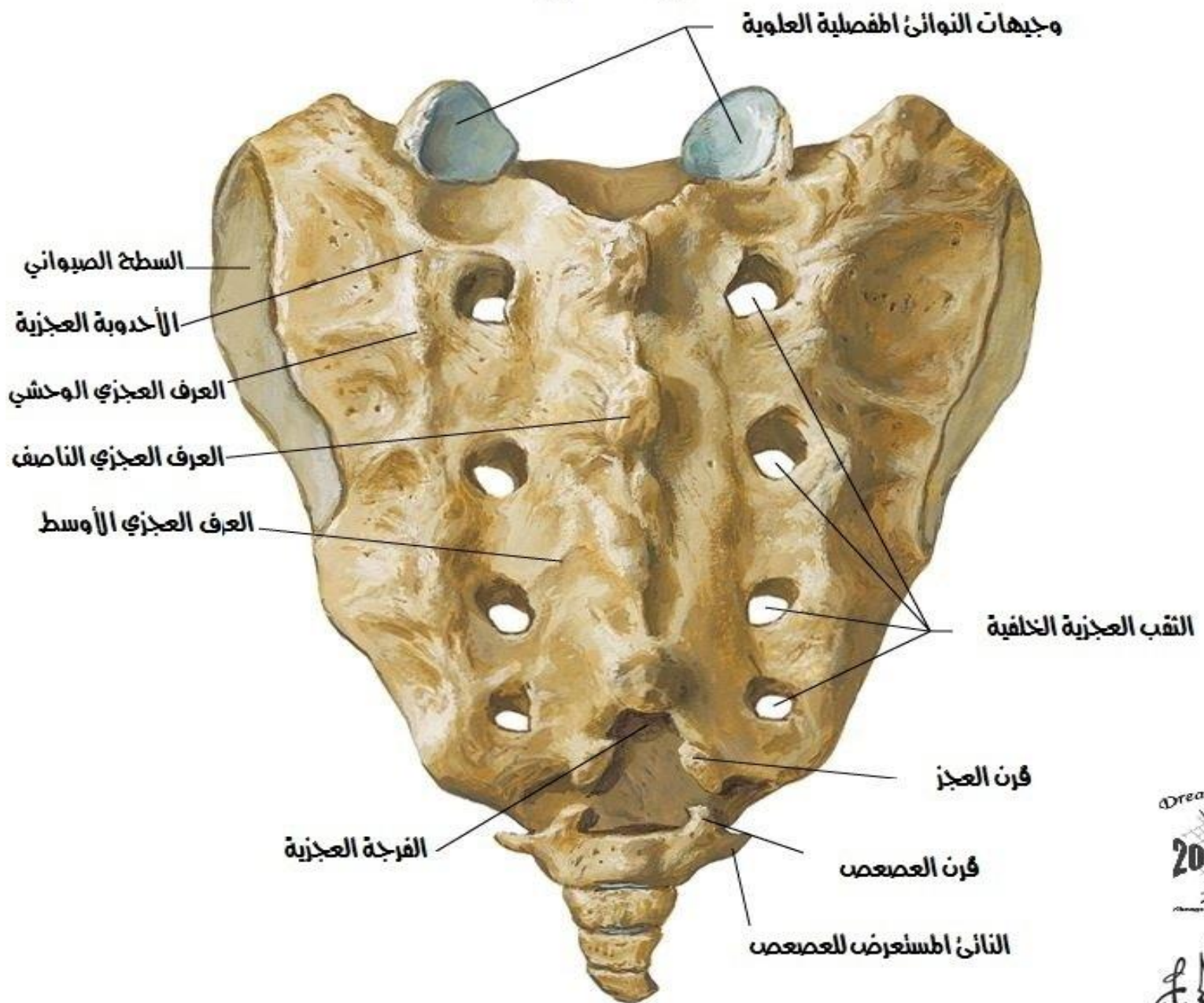
**العجز والعصعص
مقطع سهمي ناصف**



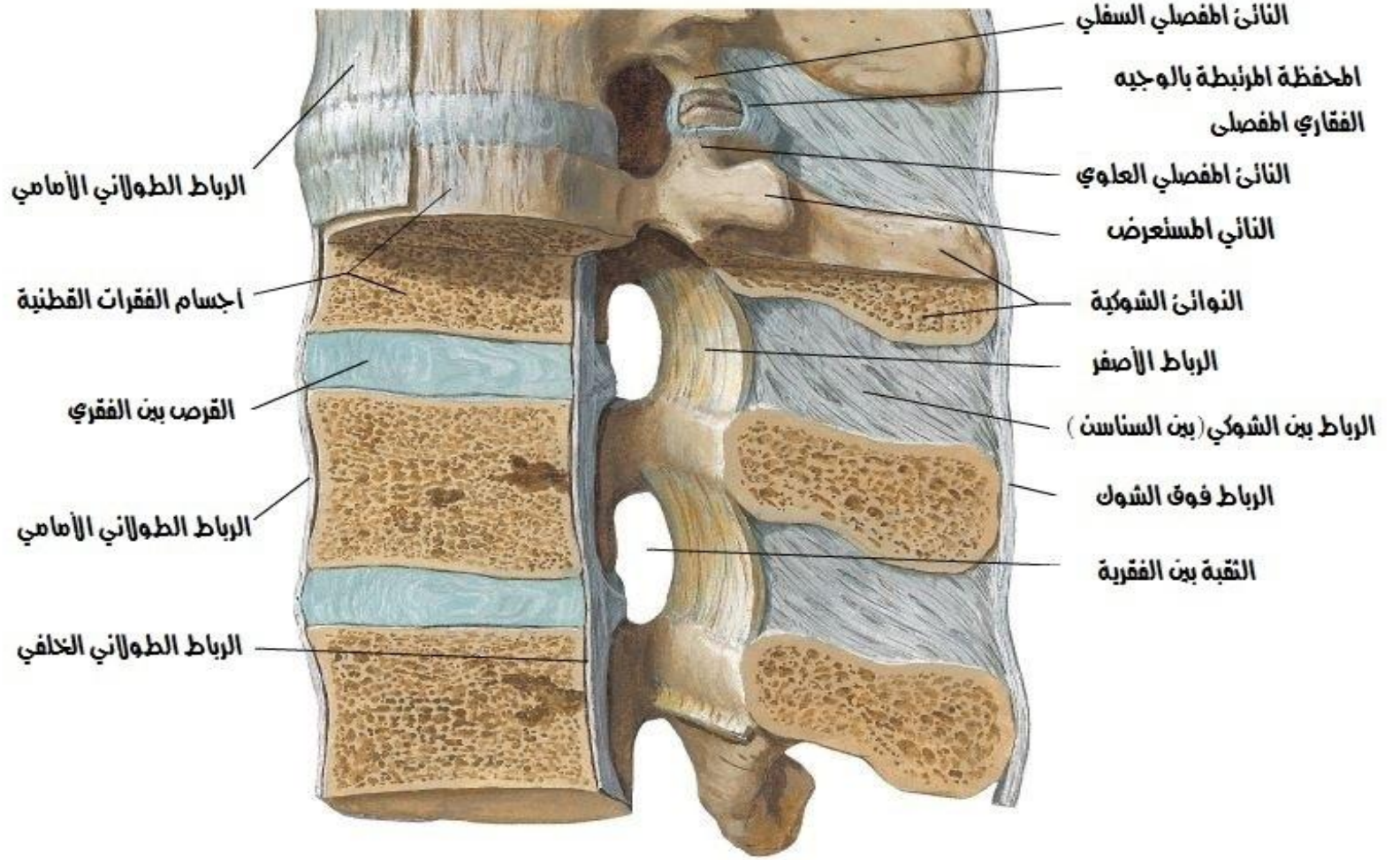
العجز
مقطع إكليلي من خلال الثقبة العجزية الثانية



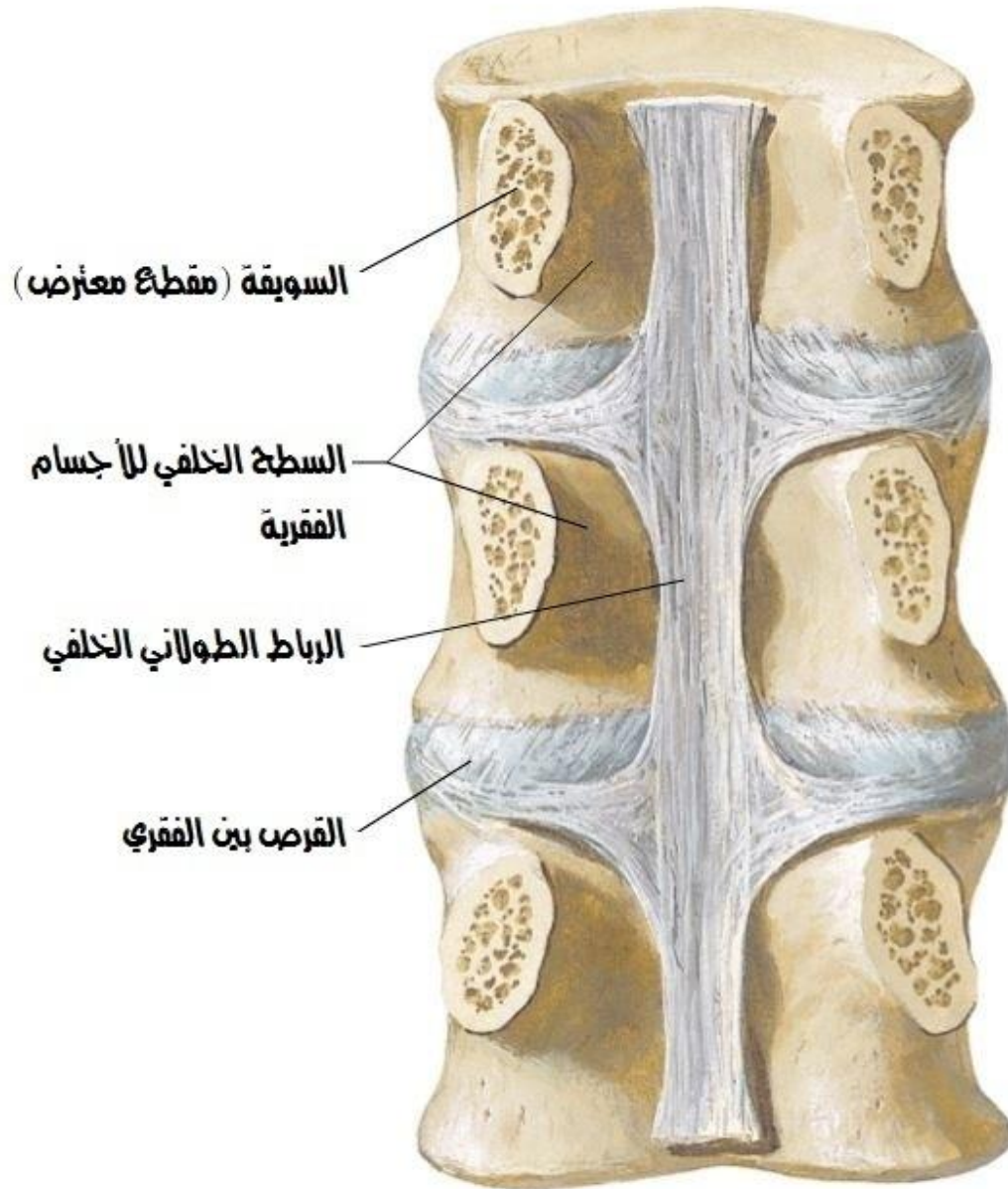
العجز و المصمص
وجه ظهري



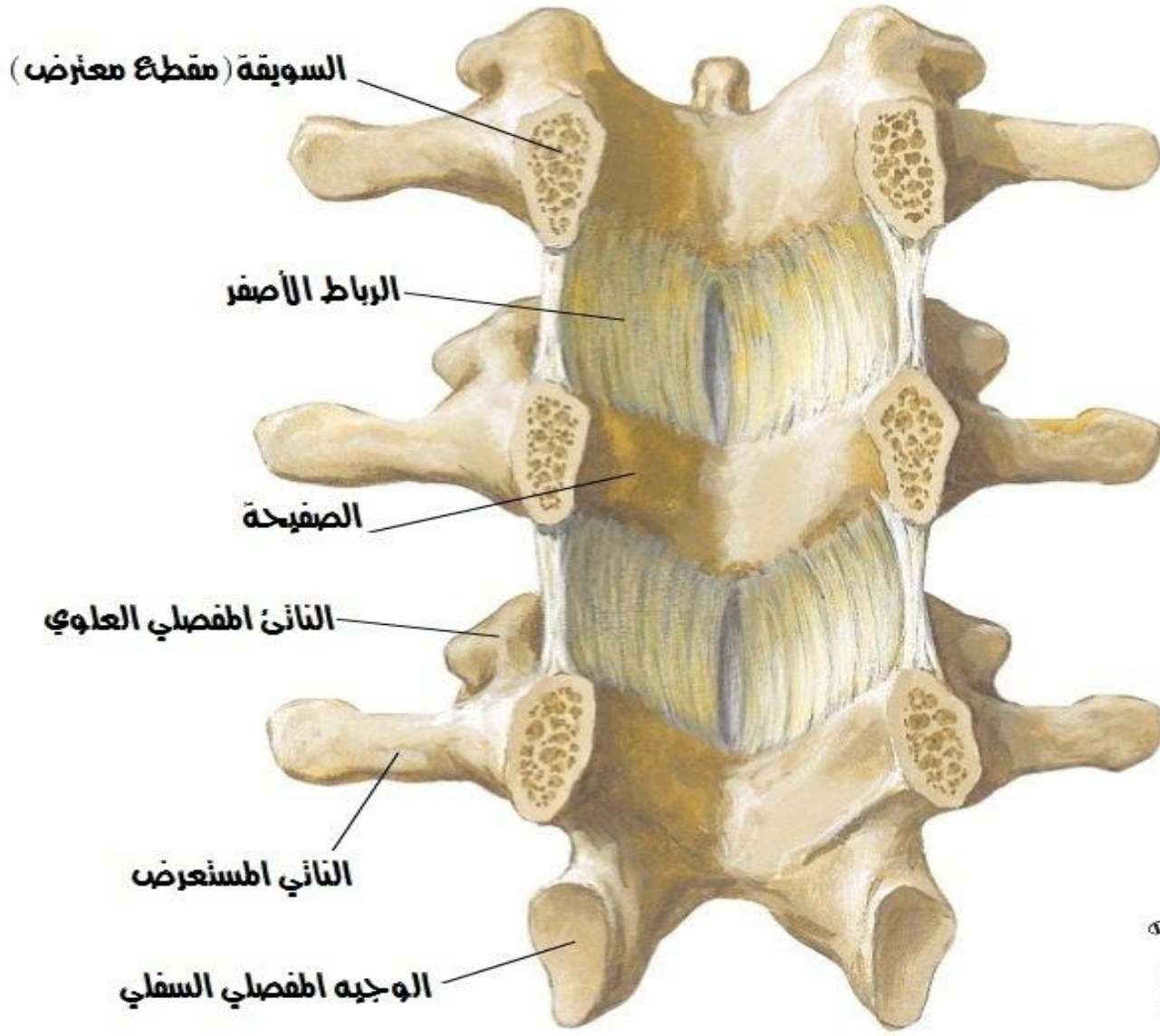
الاربطة الفقرية للناحية القطنية
منظر جانبي إيسر-مقطع جزئياً في المستوى الناصف



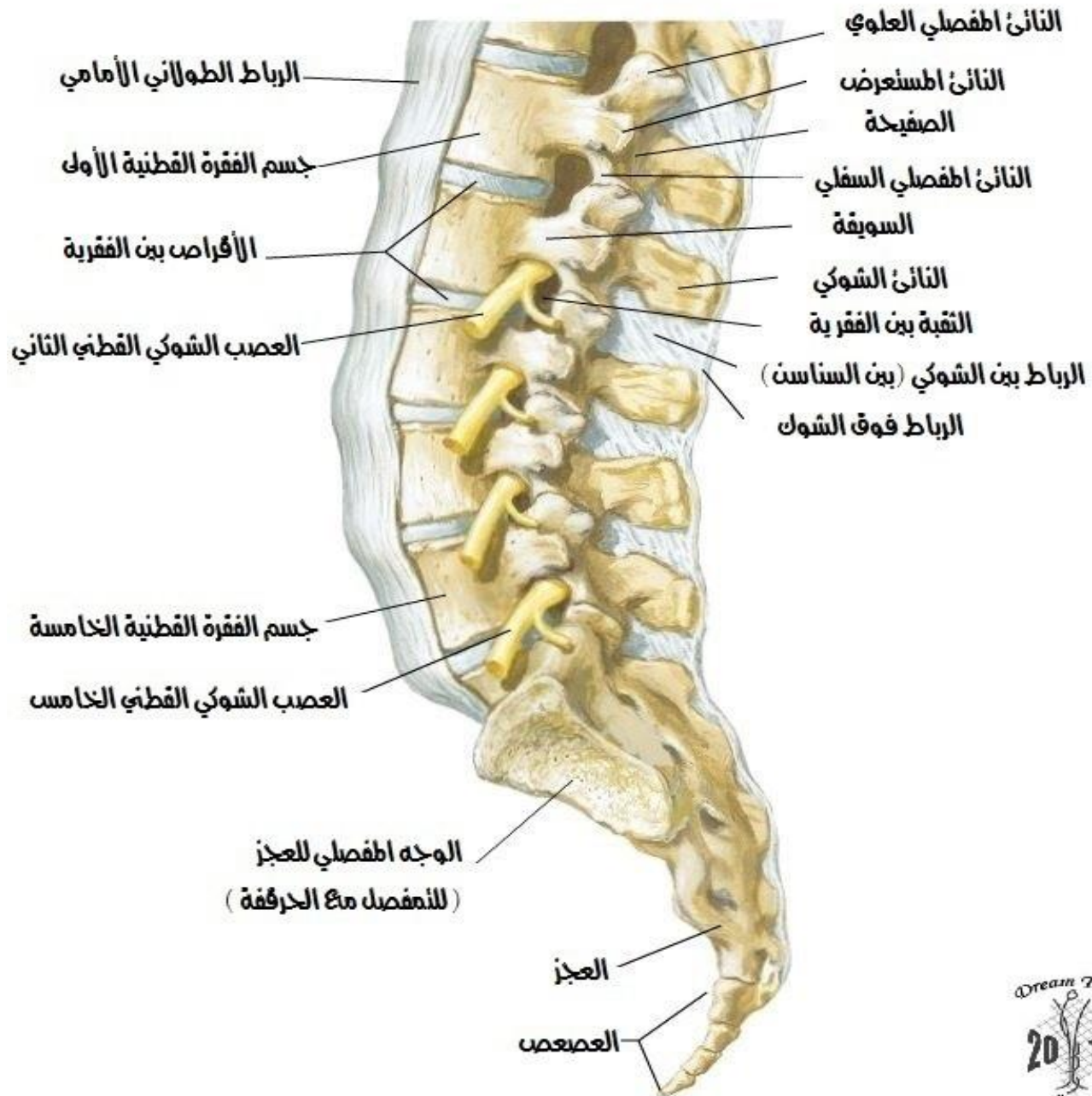الاربطة الفقرية للناحية القطنية
القطع الفقرية الأمامية - منظر خلفي



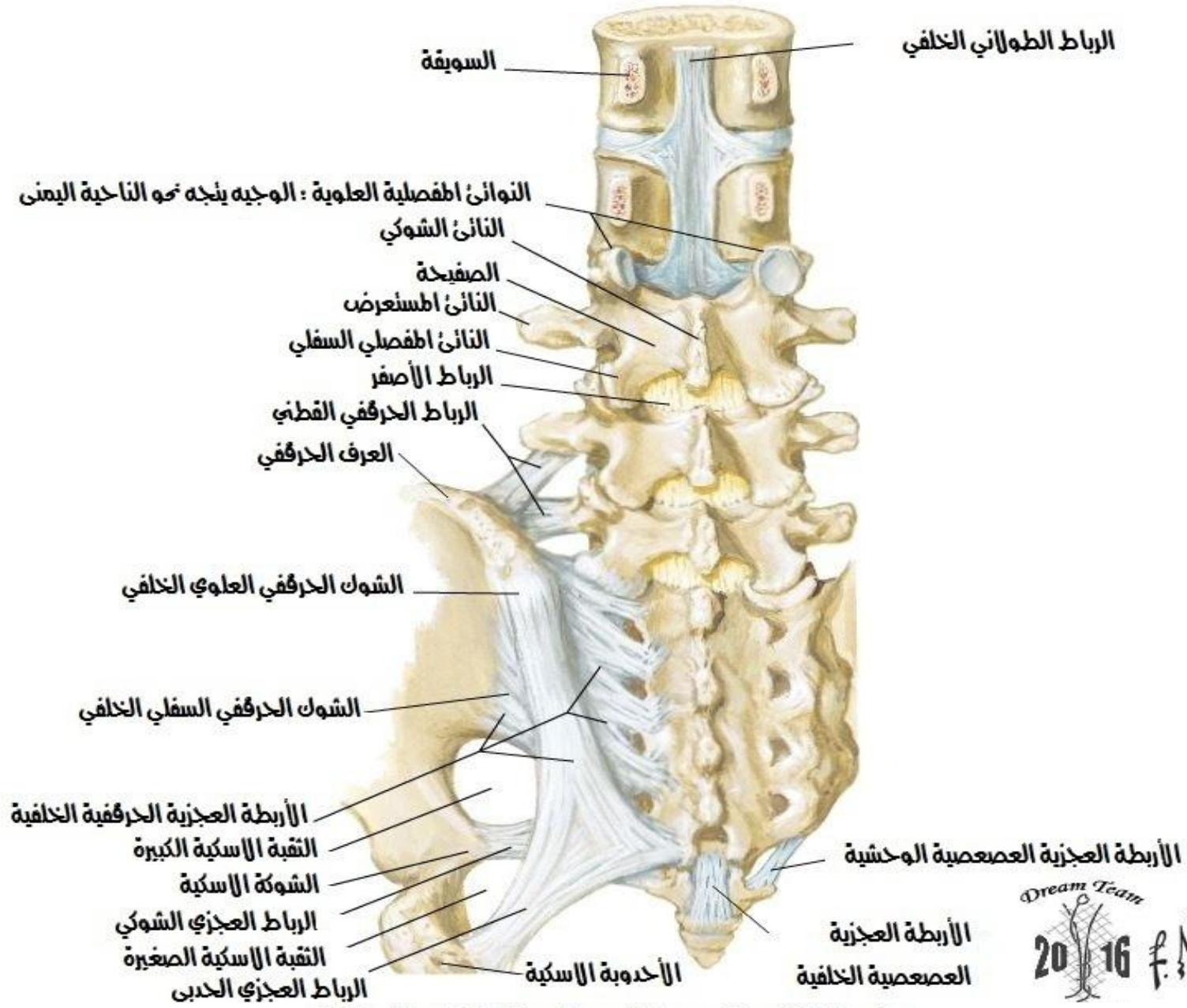
الاربطة الفقرية للناحية القطنية
القطع الفقرية الخلفية - منظر امامي



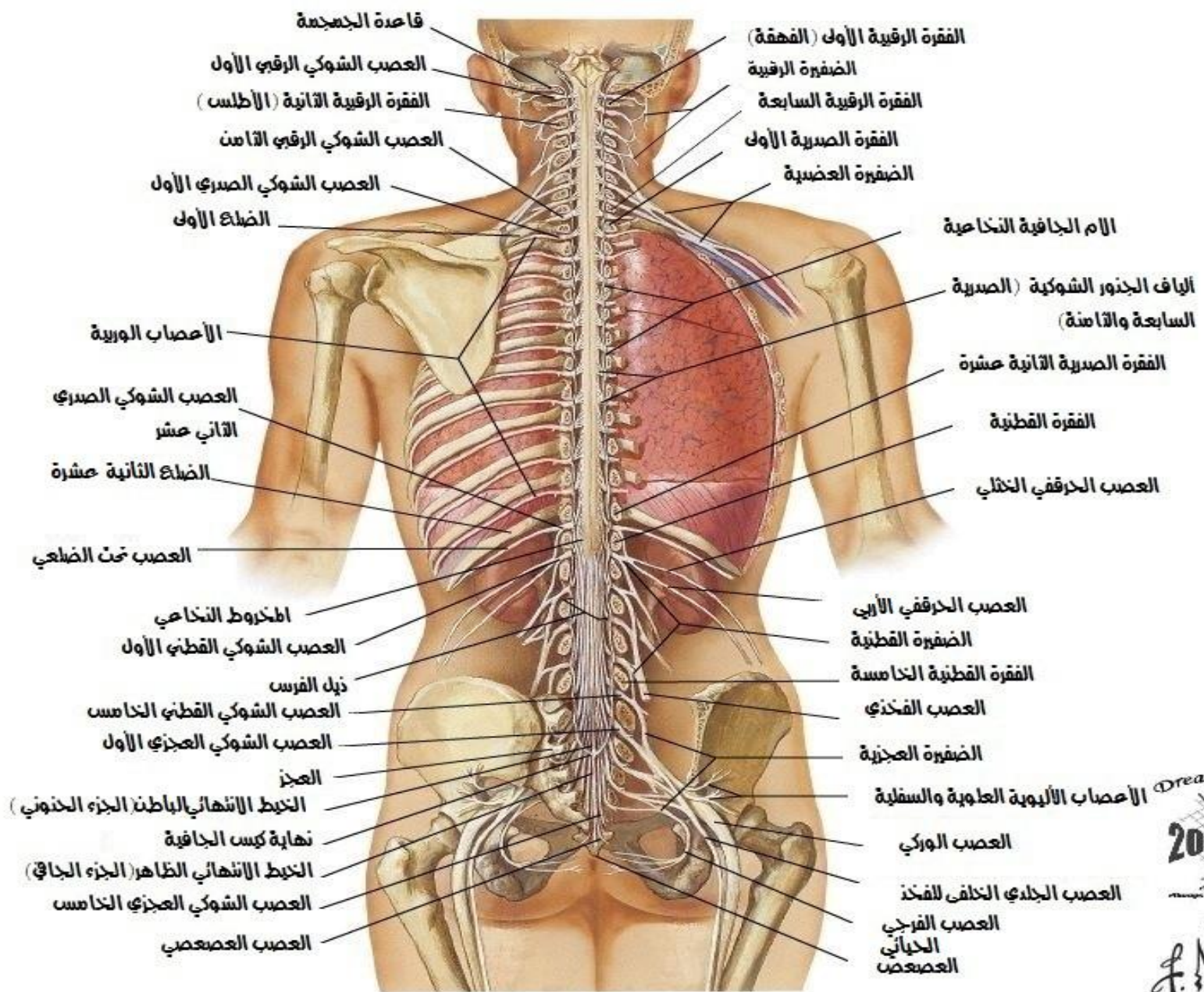
الاربطة الفقرية للناحية القطنية العجزية
منظر جانبي ايسر



الاربطة الفقرية للناحية القطنية العجزية
منظر خلفي



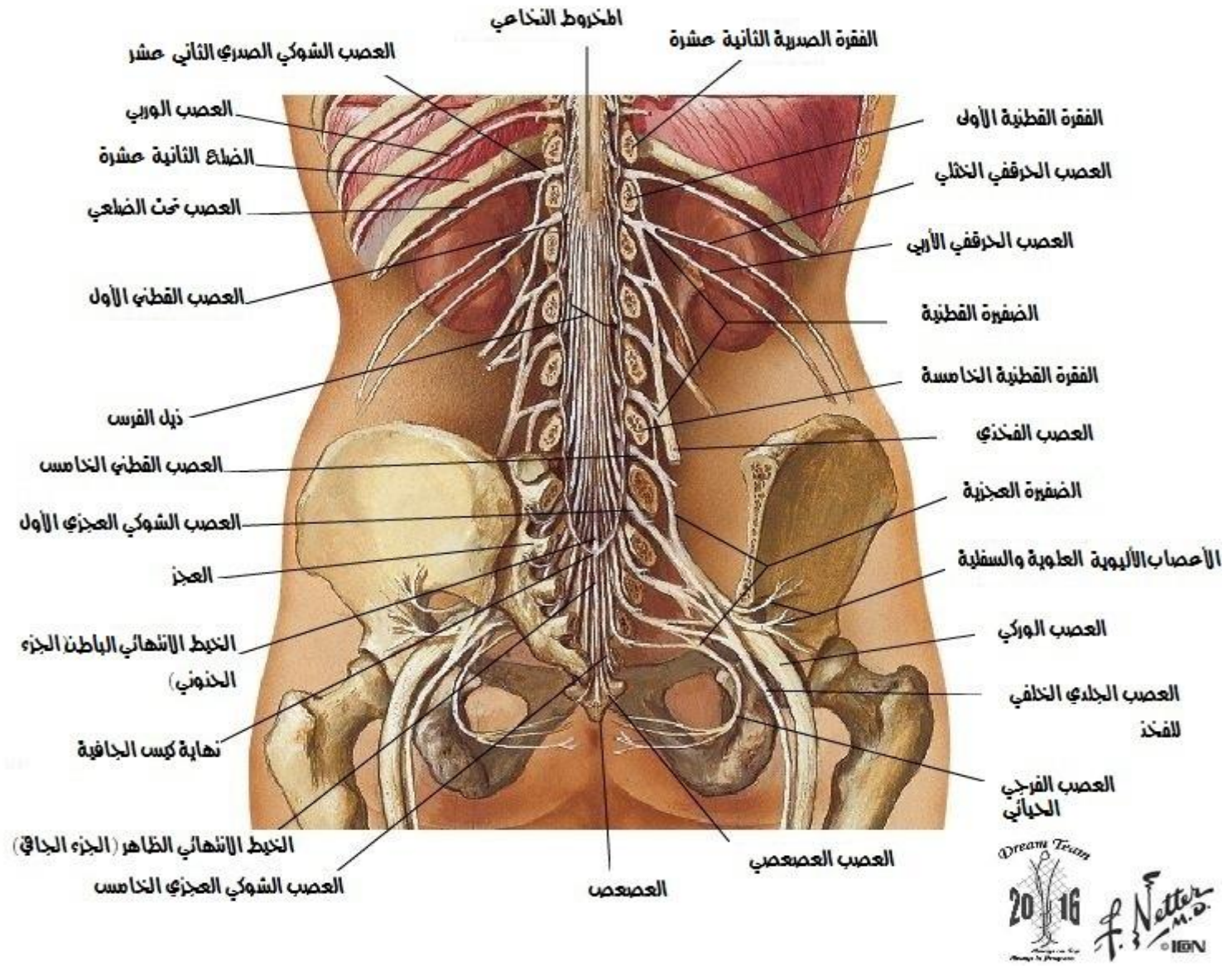
حبل الشوكي والفروع البطنية في المكان



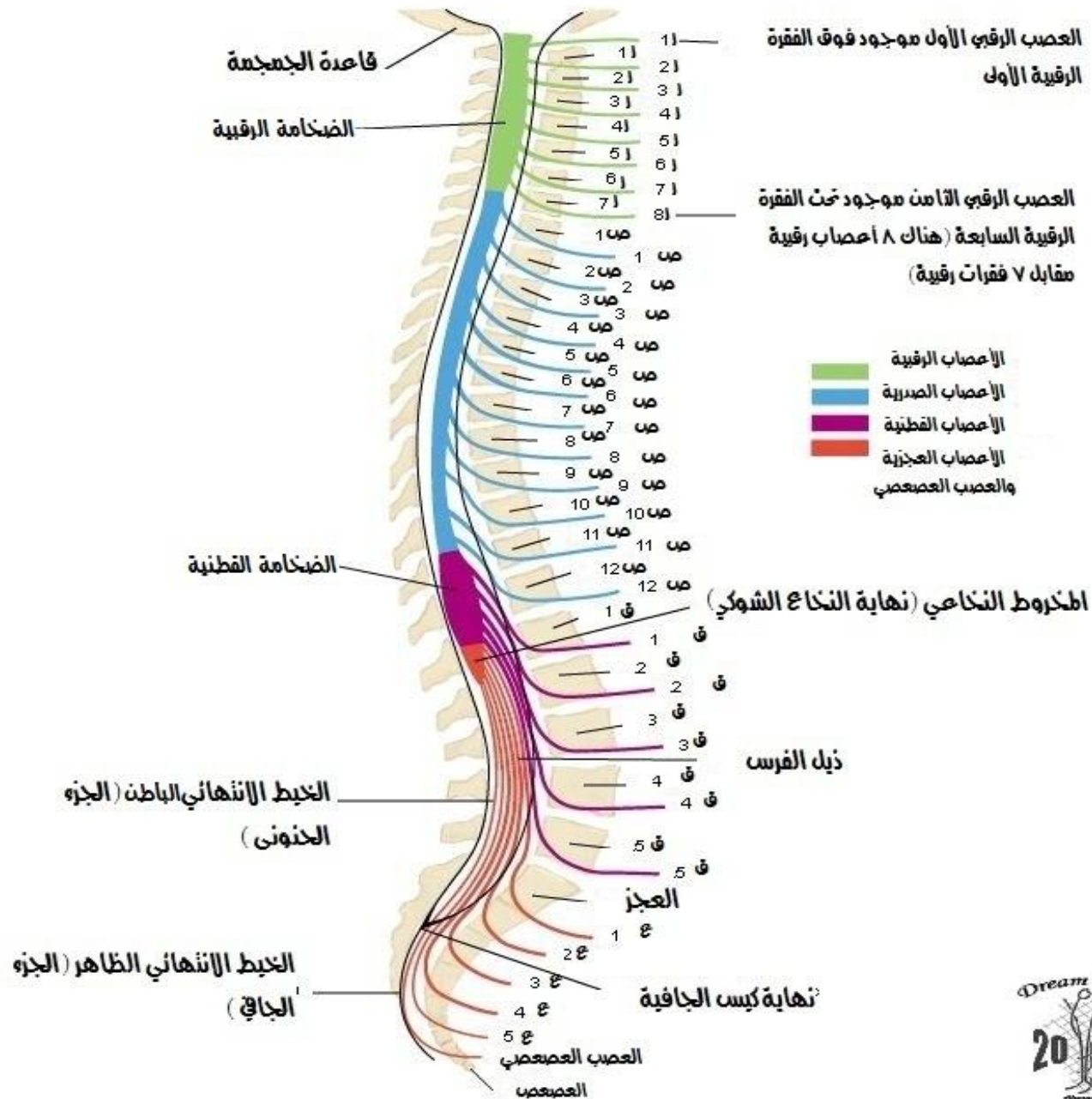
Dream Team
2016
F. Netter M.D.
© IIGV

Dream Team
2016
F. Netter M.D.
© IIGV

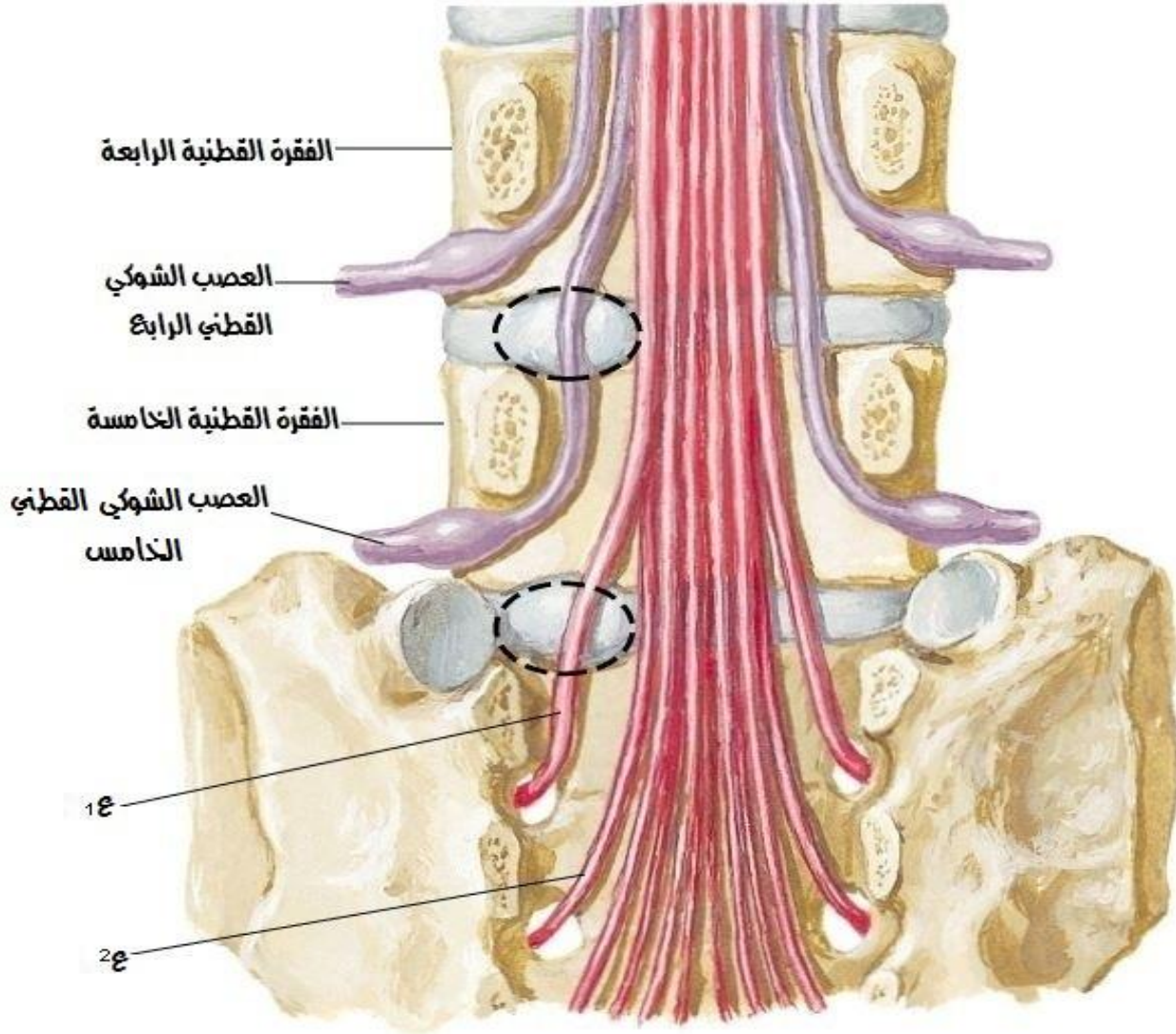
الجل الشوكي في المكان ذيل الفرس مضغ



علاقات منشأ الأعصاب الشوكية بال فقرات



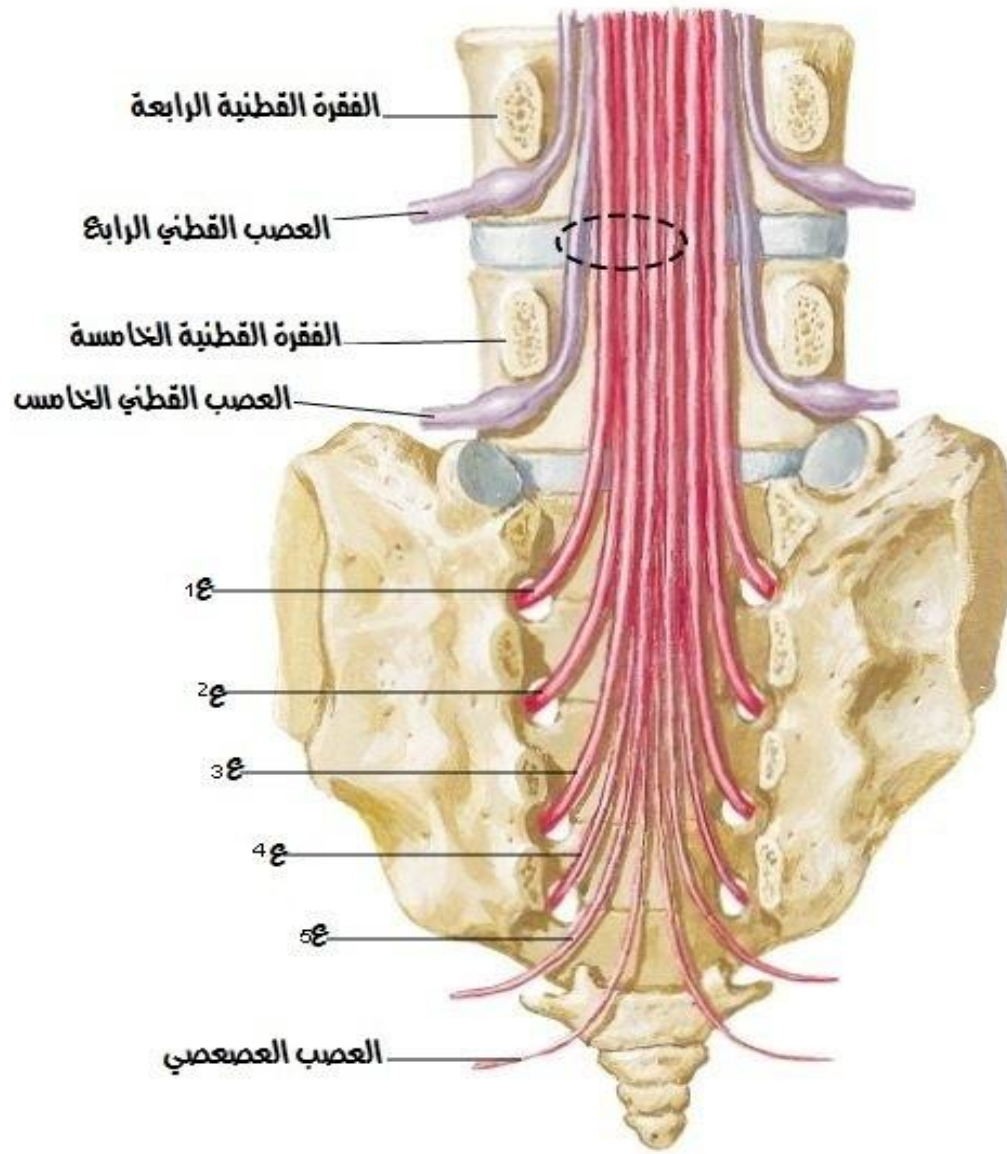
علاقة منشأ الأعصاب الشوكية بالفقرات
الننوء الوحشي



• الننوء القرصي القطني لا يؤثر دوماً على العصب الذي يقع فوق القرص .
• الننوء الوحشي في المستوى القرصي ق4-5 يؤثر على العصب ق5 وليس ق4 .
• الننوء في المستوى القرصي ق5-1ع يؤثر على العصب 1ع وليس ق5 .




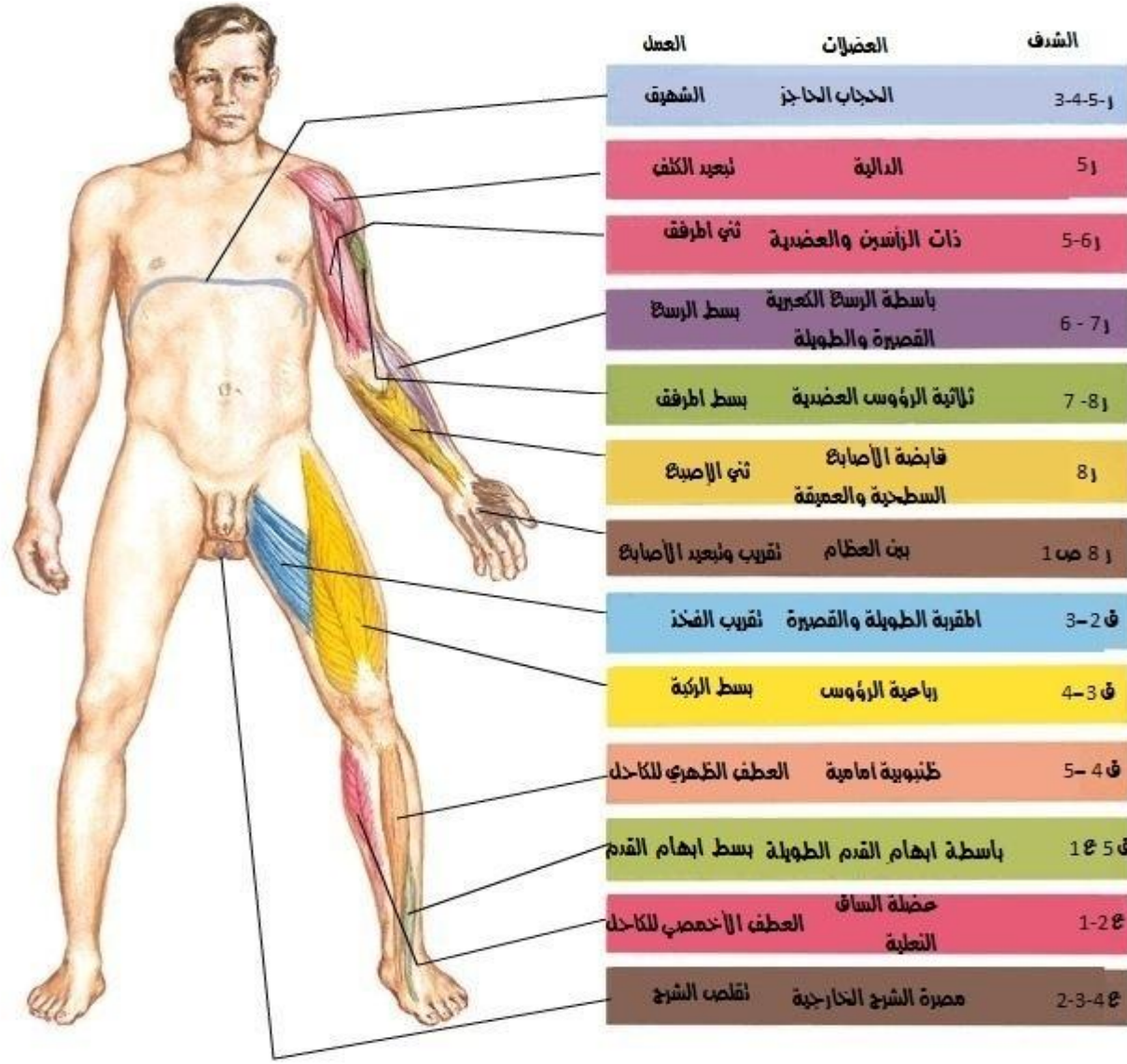
علاقة منشأ الأعصاب الشوكية بالفقرات
الننوء الأنسي



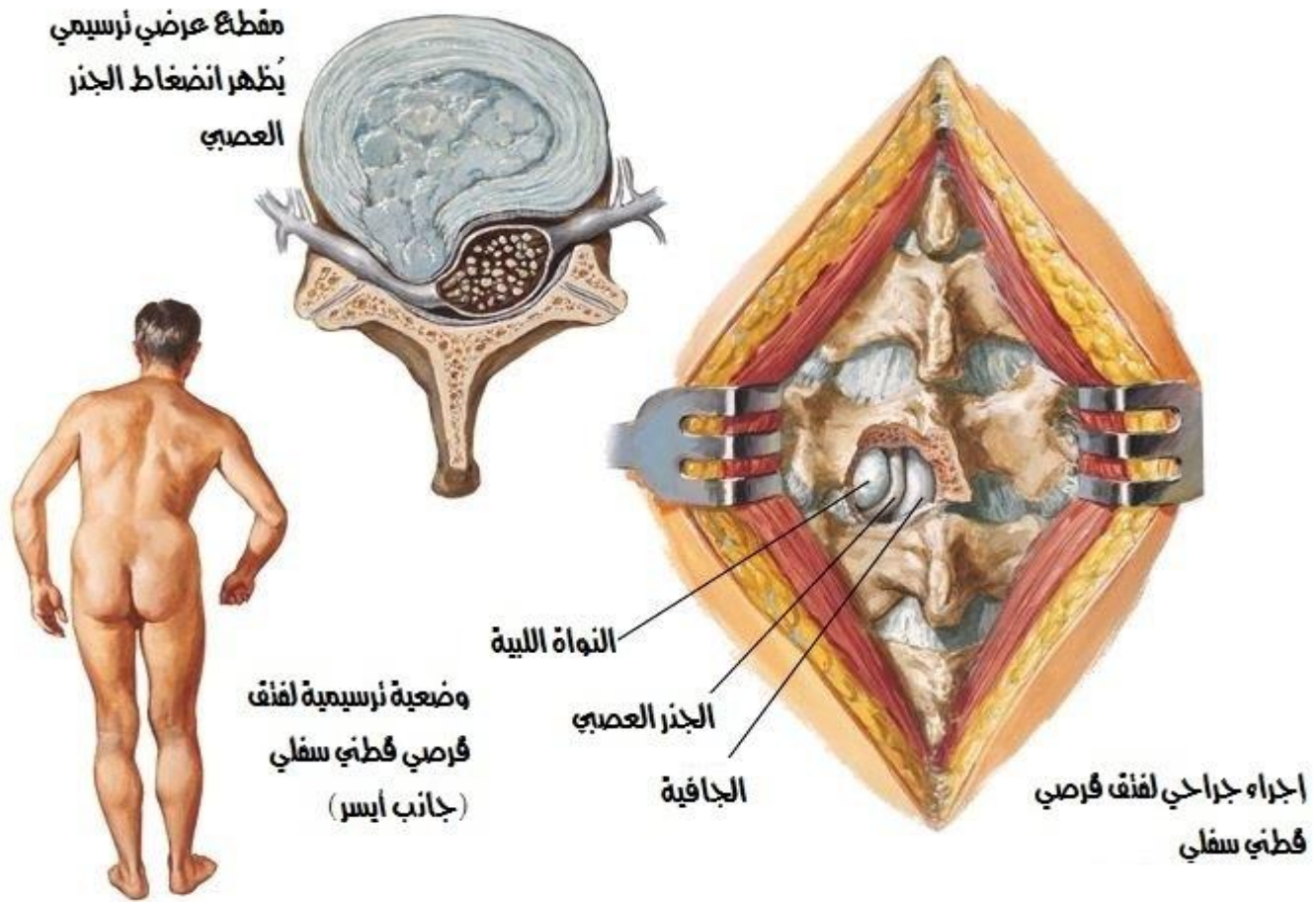
• الننوء الأنسي في المستوى القرصي ق4-5 يؤثر حقيقة في العصب ق4 لكنه قد يؤثر في ق5 وأحياناً في الأعصاب 1-4ع .



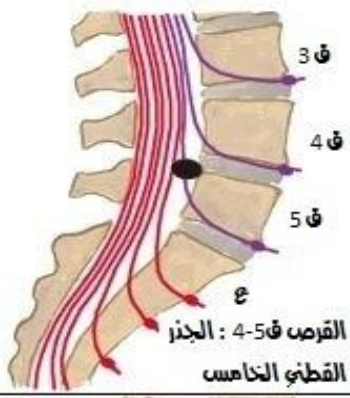







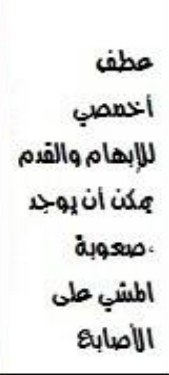


الاعلال الحركي المرتبط بسوية اذية الحبل الشوكي



فك قرصي قطني ، النظائر السريية

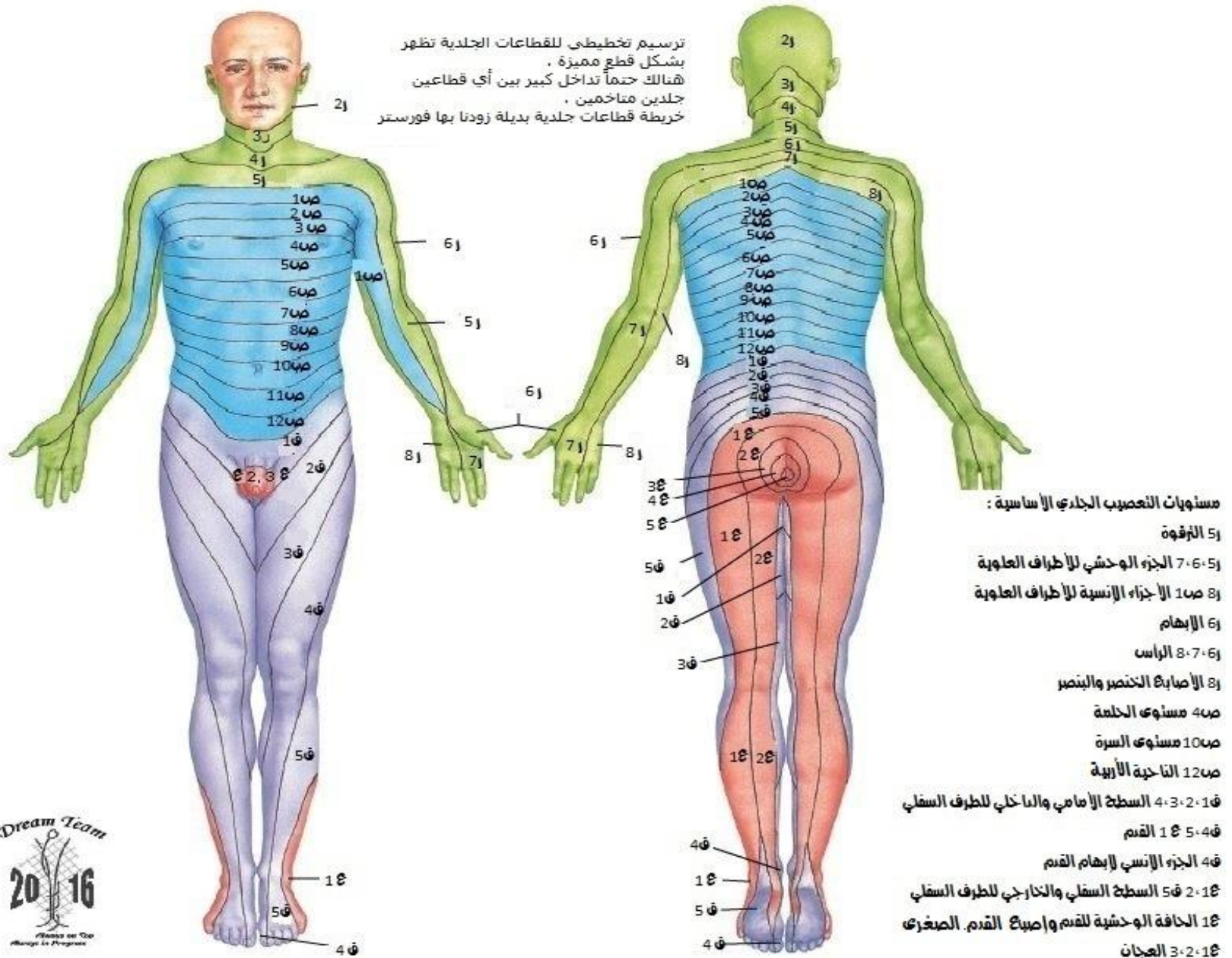


الفتق القرصي القطني : المظاهر السريرية

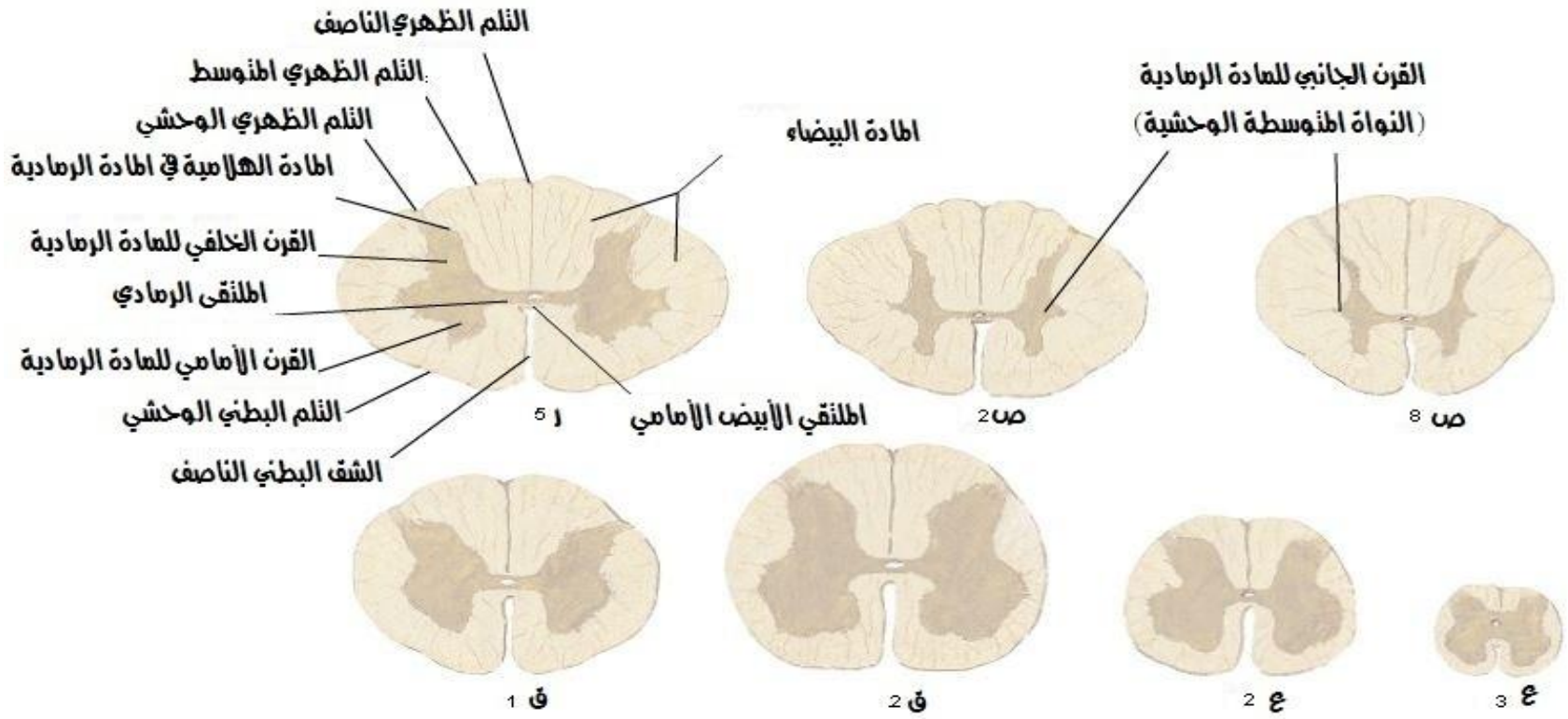
| مستوى الفتق | المظاهر السريرية للفتق القطني لتتواءم للبيئة | | | الضعف | الضمور | المنعكسات |
|--|--|--|--|--|--|--|
| | الآلم | الجزر | الضعف | | | |
|  <p>ق 3 ق 4 ق 5 ع القرص ق 4-5 : الجزر القطني الخامس</p> |  <p>فوق أفصلي العجز الحرقي الورك وحشي الفخذ والقدم</p> |  <p>وحشي الساق أول 3 أصابع</p> |  <p>عطف ظهري للإبهام والقدم صعوبة في المشي على العقب، هبوط القدم يمكن أن يحدث</p> | قليل |  | <p>نغرات غير شائعة في الركبة ونفضة الكاحل، لكن منعكس أوتار المابض الداخلي يتناقص أو يغيب</p> |
|  <p>القرص ق 5 : الجزر العجز الأول</p> |  <p>فوق أفصلي العجز الحرقي الورك، الجزء الوحشي المنطقة للخض والساق حتى العقب</p> |  <p>خلف الربلة العقب الوحشي من القدم حتى الأصابع</p> |  <p>عطف أحصب للإبهام والقدم يمكن أن يوجد صعوبة المشي على الأصابع</p> |  <p>ربلة الساق والنعطة</p> |  | <p>نفضة الكاحل تتناقص أو يغيب</p> |



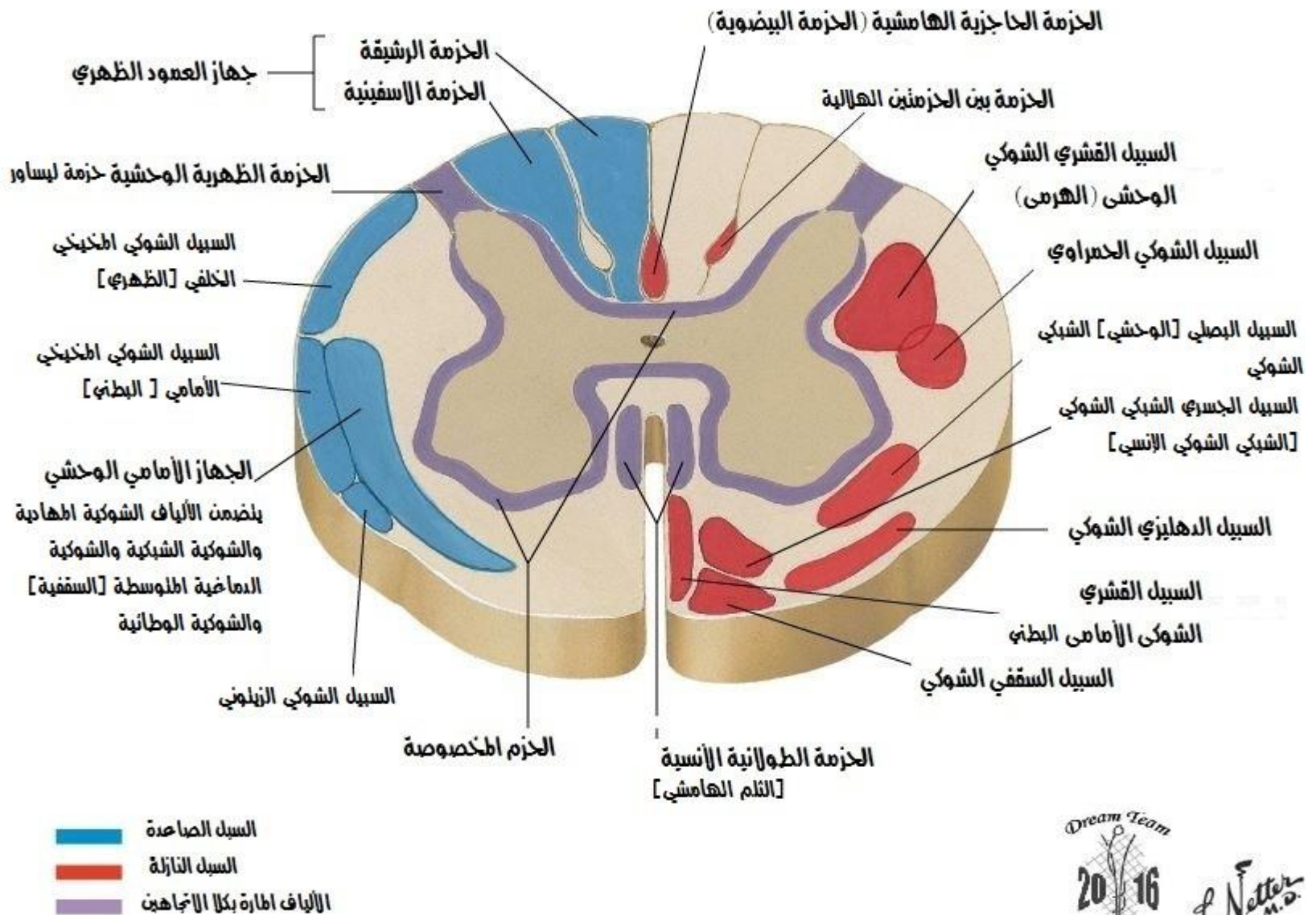
القطاعات الجلدية



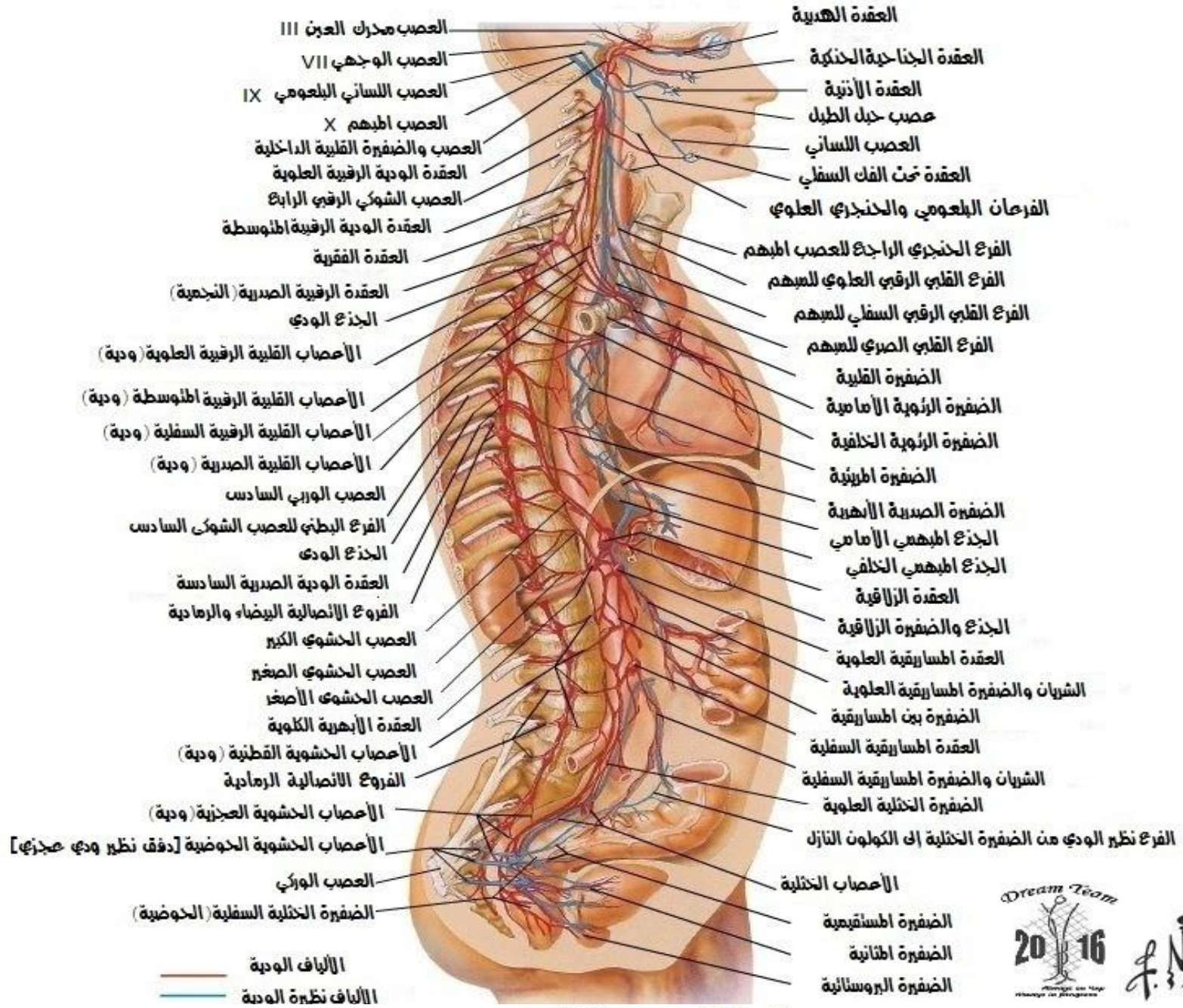مقطع عرضي في الحبل الشوكي
مقاطع خلال الحبل الشوكي في سويات مختلفة



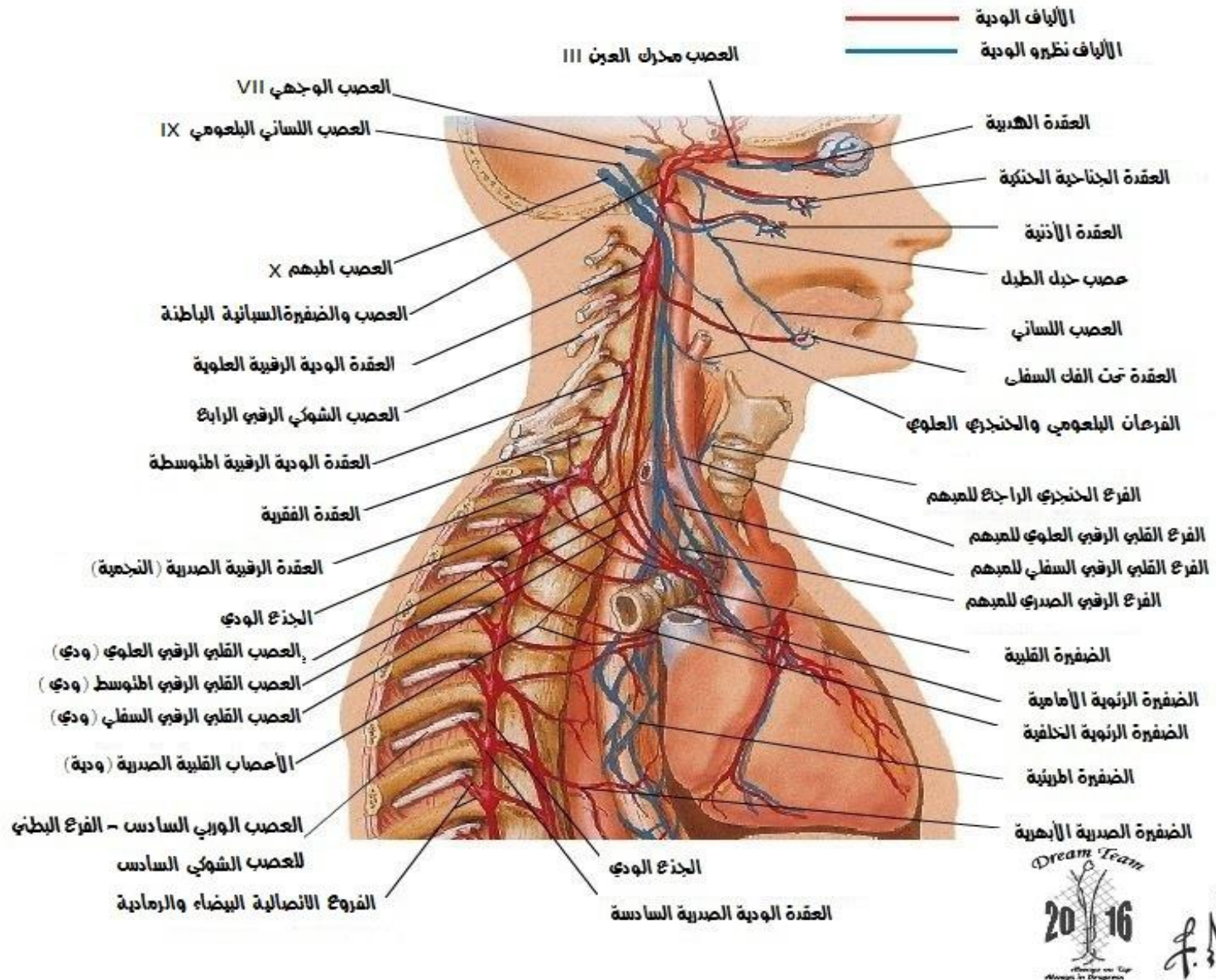
مقطع عرضي في الحبل الشوكي
الياف السبل الرئيسية



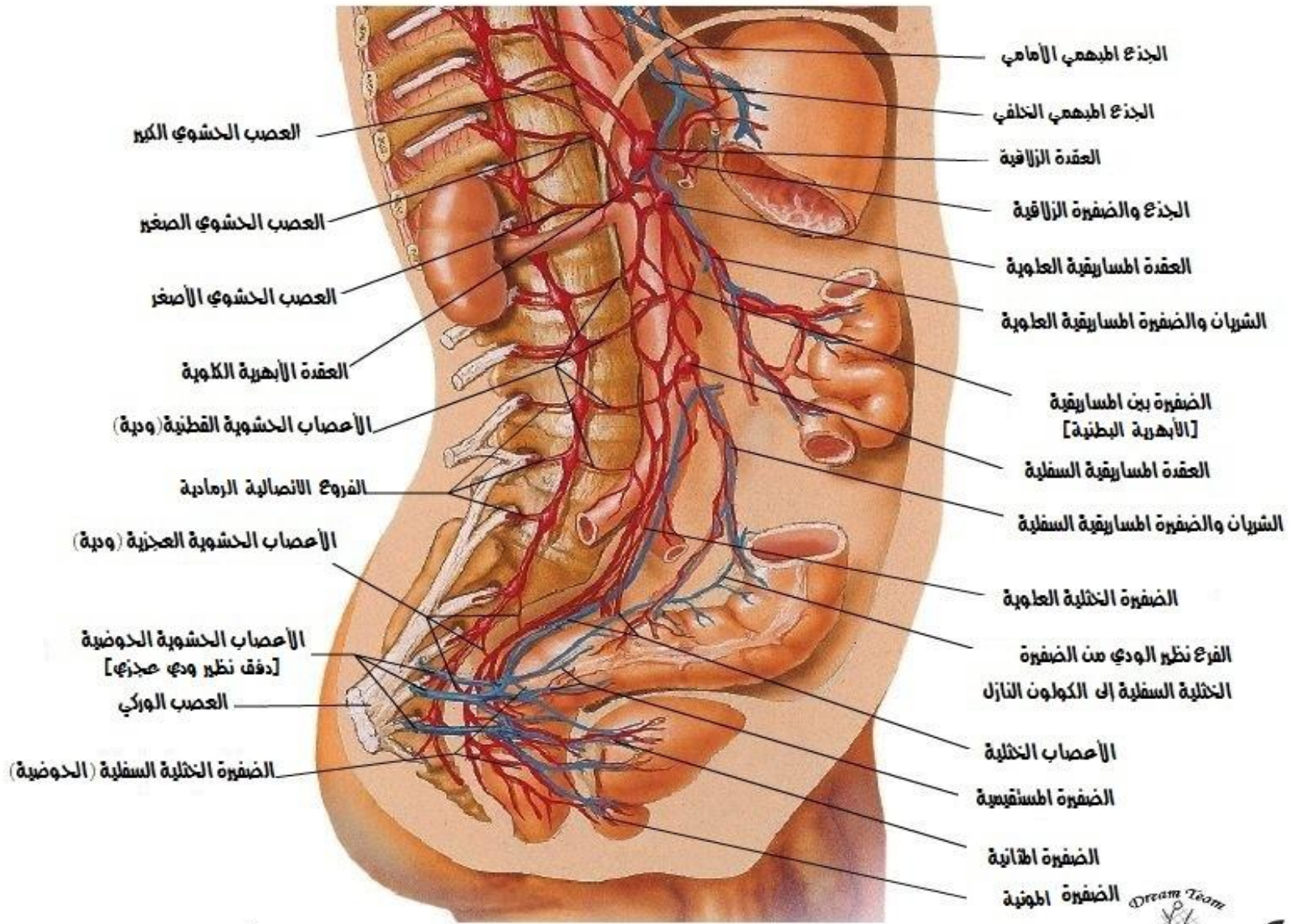
النزوع الناحي العام للجذبة العصبية الذاتية



الجهاز العصبي الذاتي
الجزء فوق الحجاب مضغ



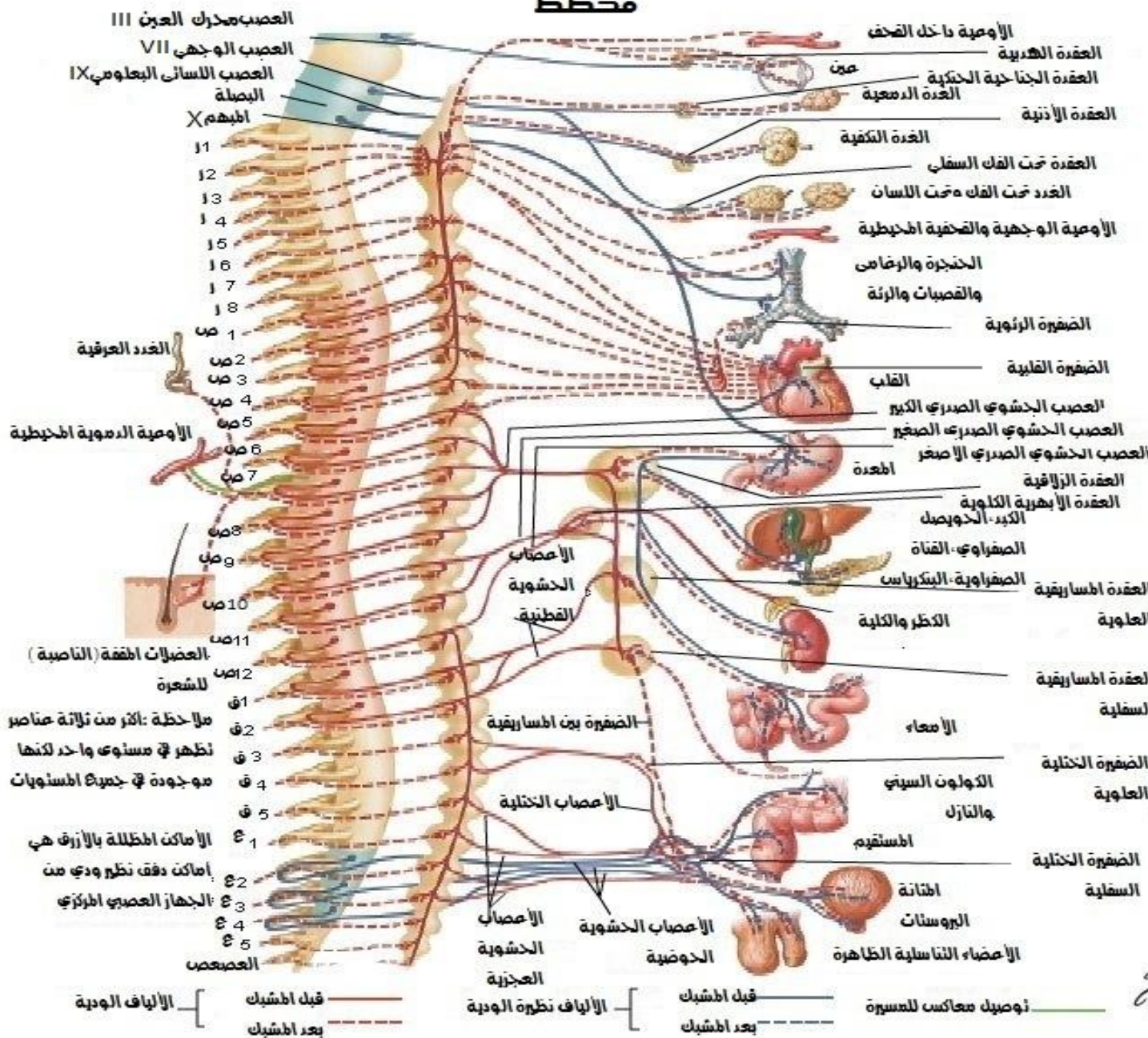
الجهاز العصبي الذاتي الجزء لحد الحجاب مضع



— الألياف الودية
— الألياف نظيرة الودية



الجهاز العصبي الذاتي مخطط



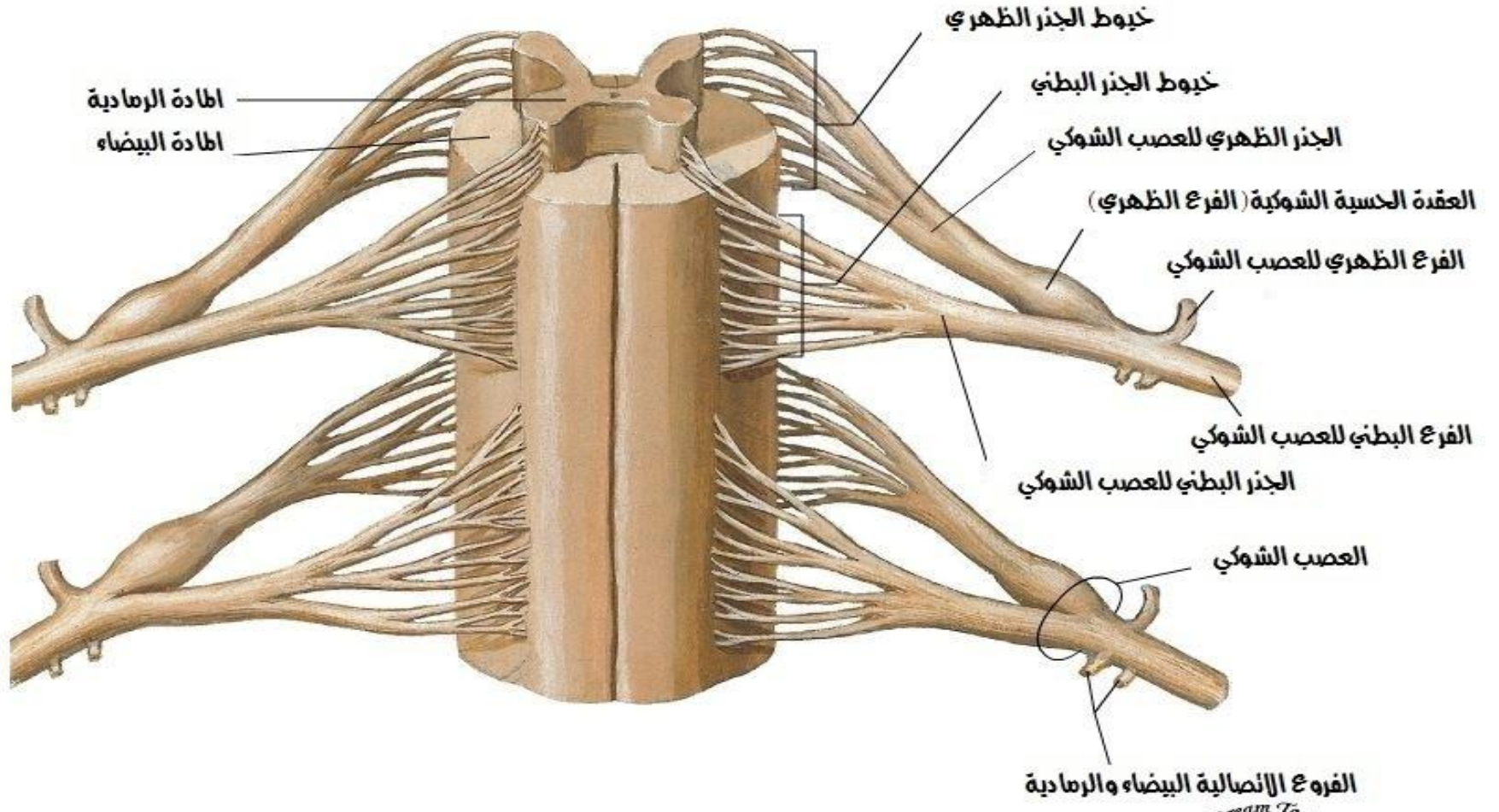
— قبل المشبك
— بعد المشبك

— الألياف نظيرة الودية
— قبل المشبك
— بعد المشبك

— نوصيك معاكس للعسرة



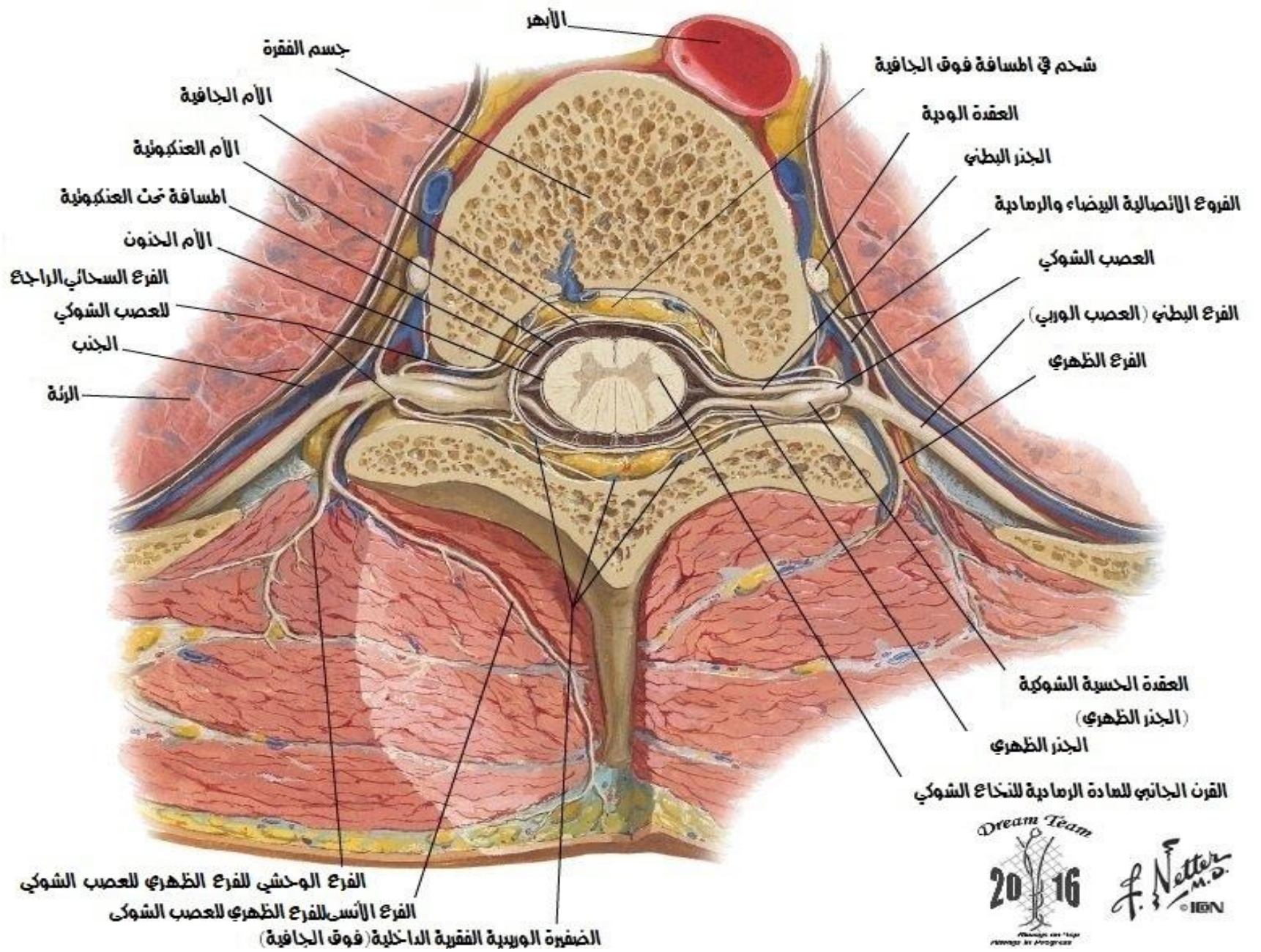
الفشاء الشوكي وجذور الاعصاب
منظر امامي



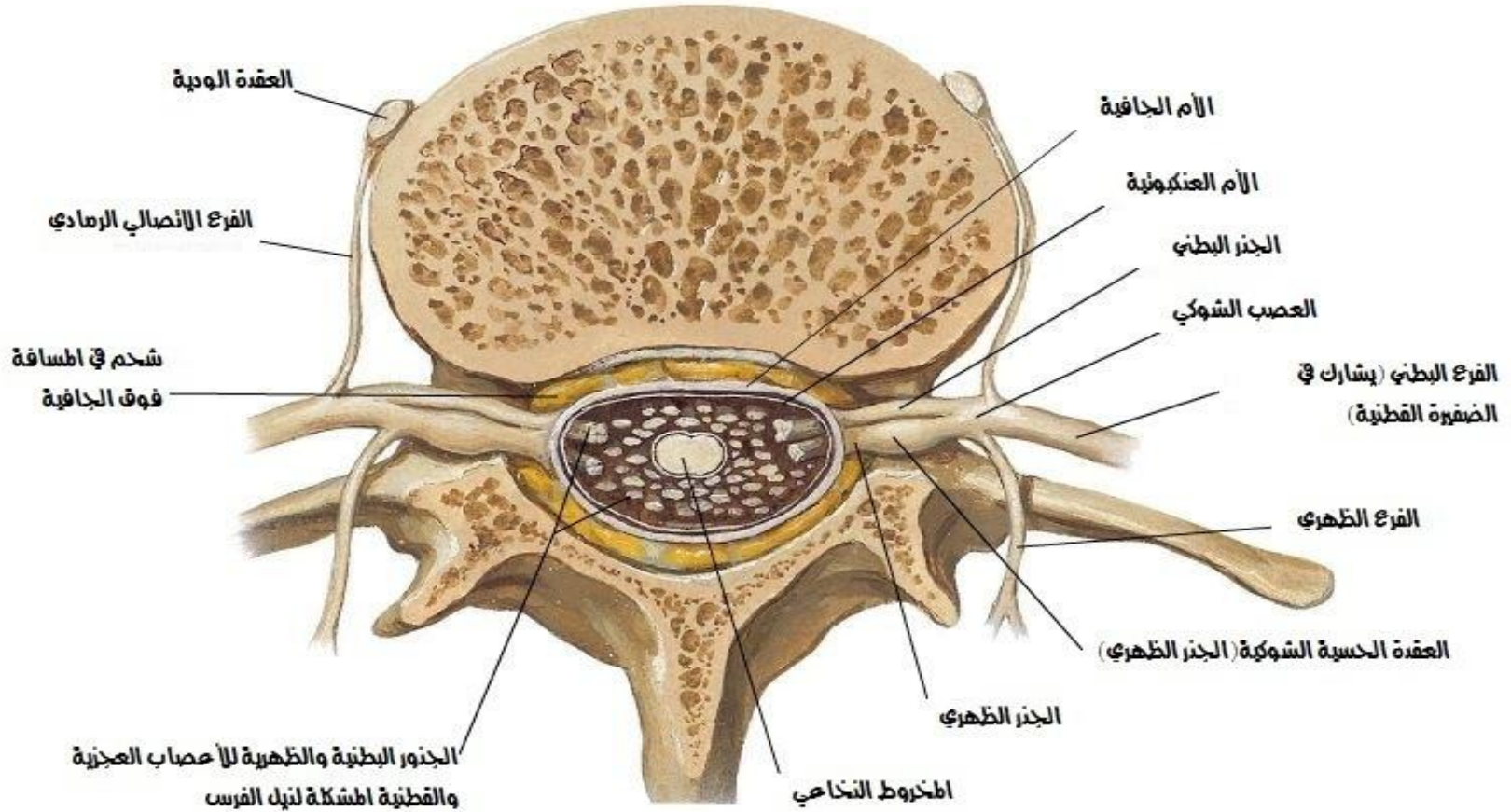
(الأعشية مزالة) (المنظر مضخم)



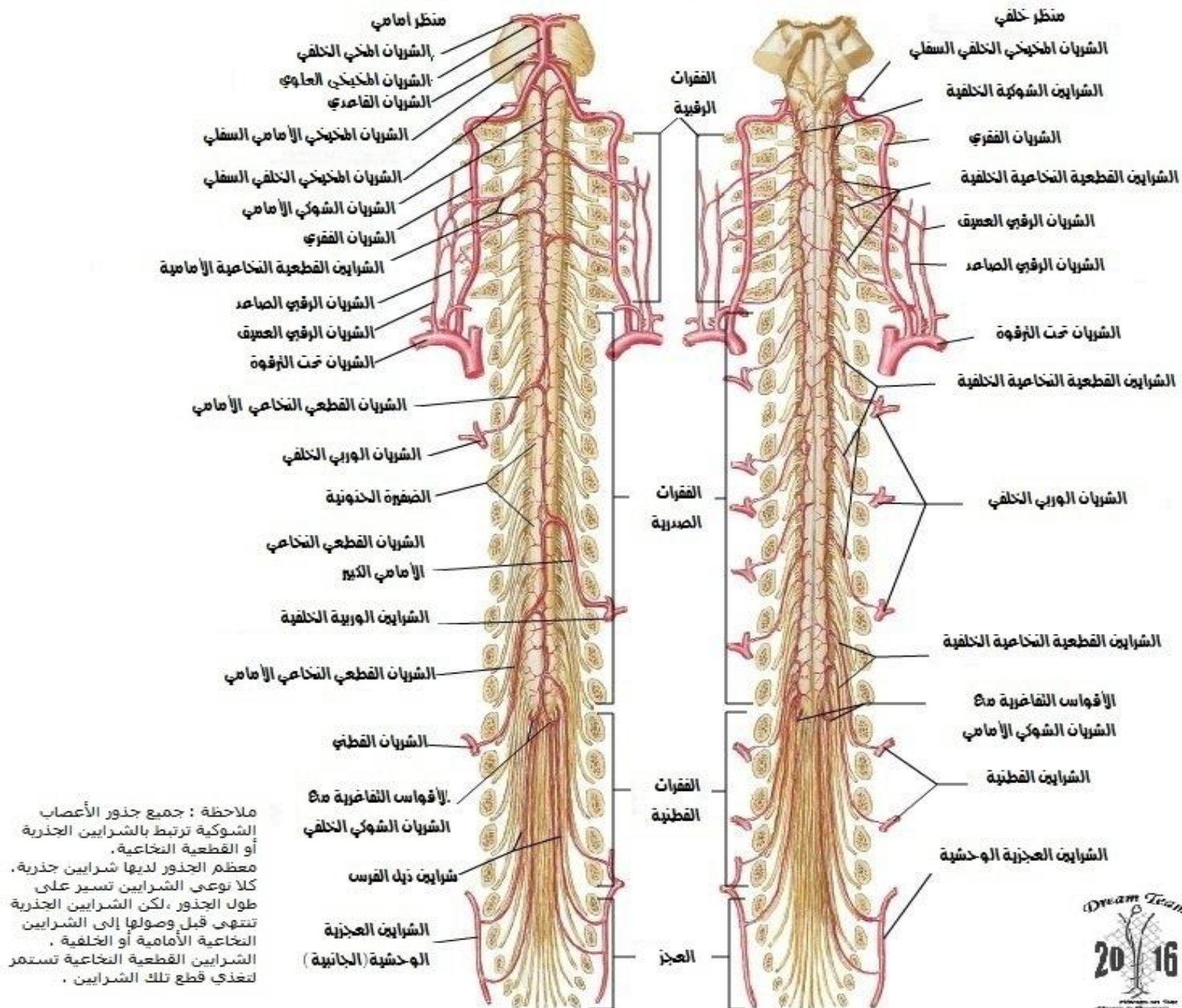
منشأ العصب الشوكي
مقطع عرضي عبر الفقرة الظهرية



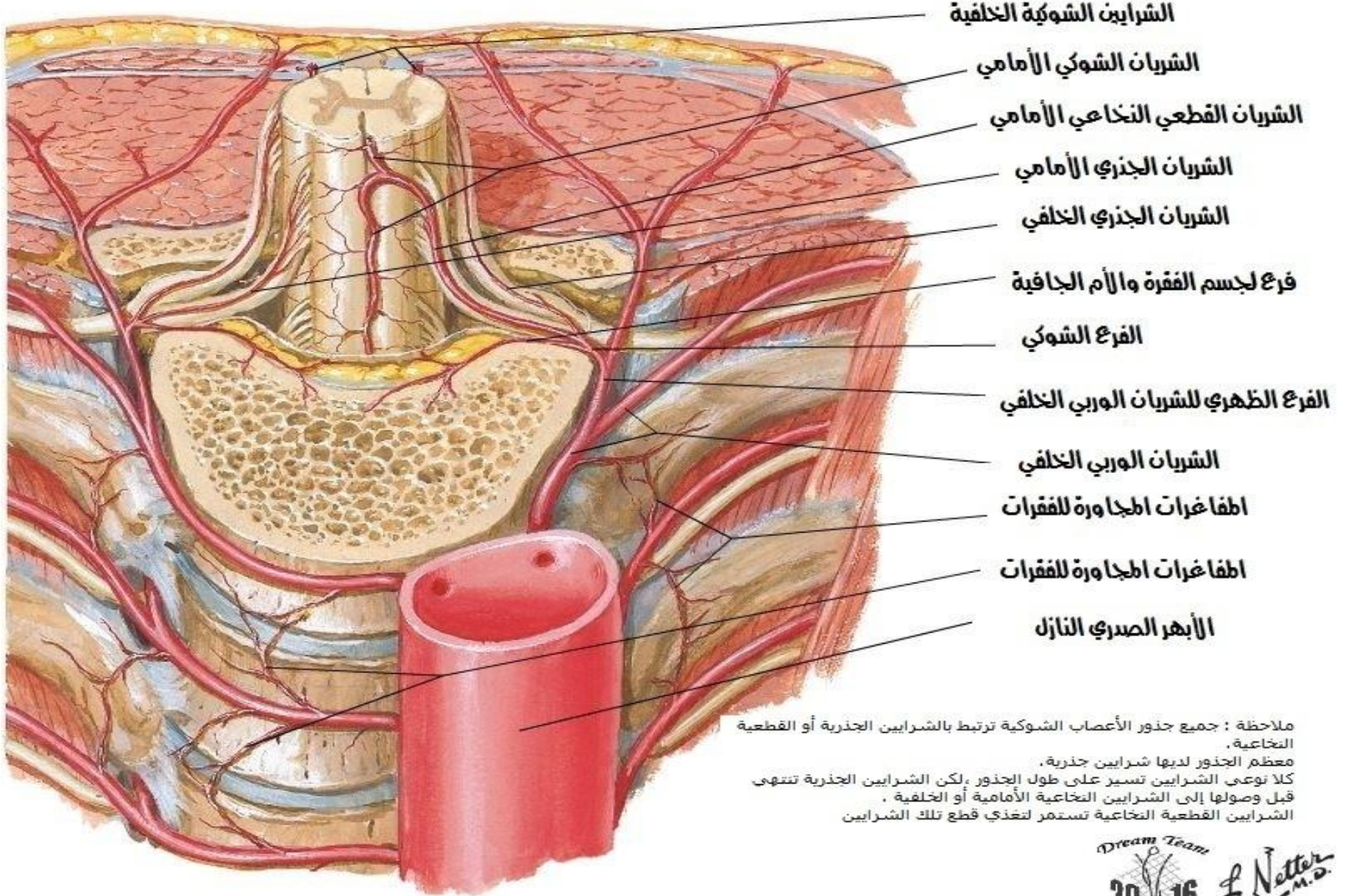
منشأ العصب الشوكي
مقطع عبر الفقرة القطنية



شرايين الحبل الشوكي - مخطط



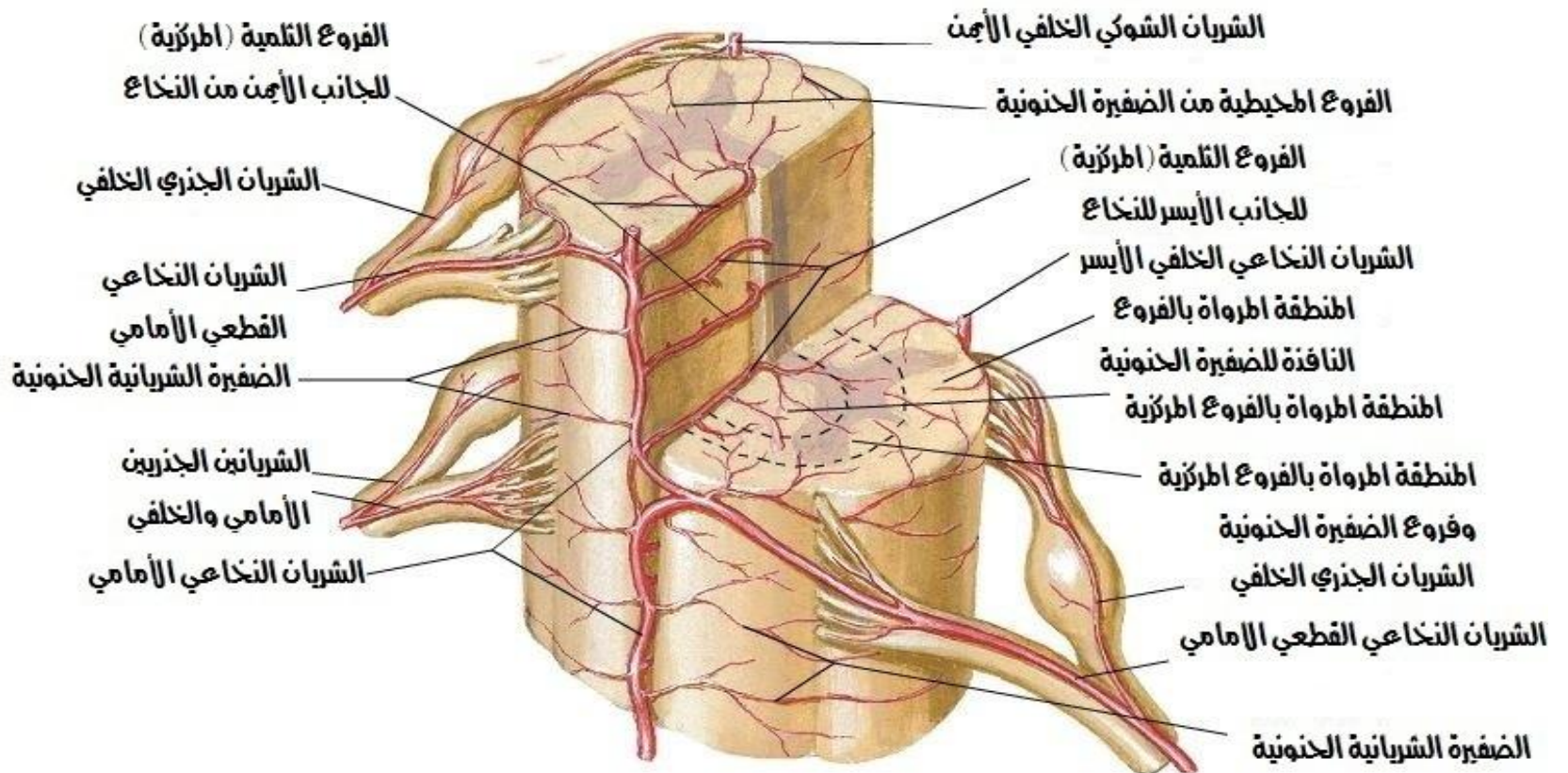
شرايين الحبل الشوكي - توزيع داخلي
مقطع عرضي



ملاحظة : جميع جذور الأعصاب الشوكية ترتبط بالشرايين الجذرية أو القطعية النخاعية .
معظم الجذور لديها شرايين جذرية .
كلا نوعي الشرايين تسير على طول الجذور ، لكن الشرايين الجذرية تنتهي قبل وصولها إلى الشرايين النخاعية الأمامية أو الخلفية .
الشرايين القطعية النخاعية تستمر لتغذي قطع تلك الشرايين



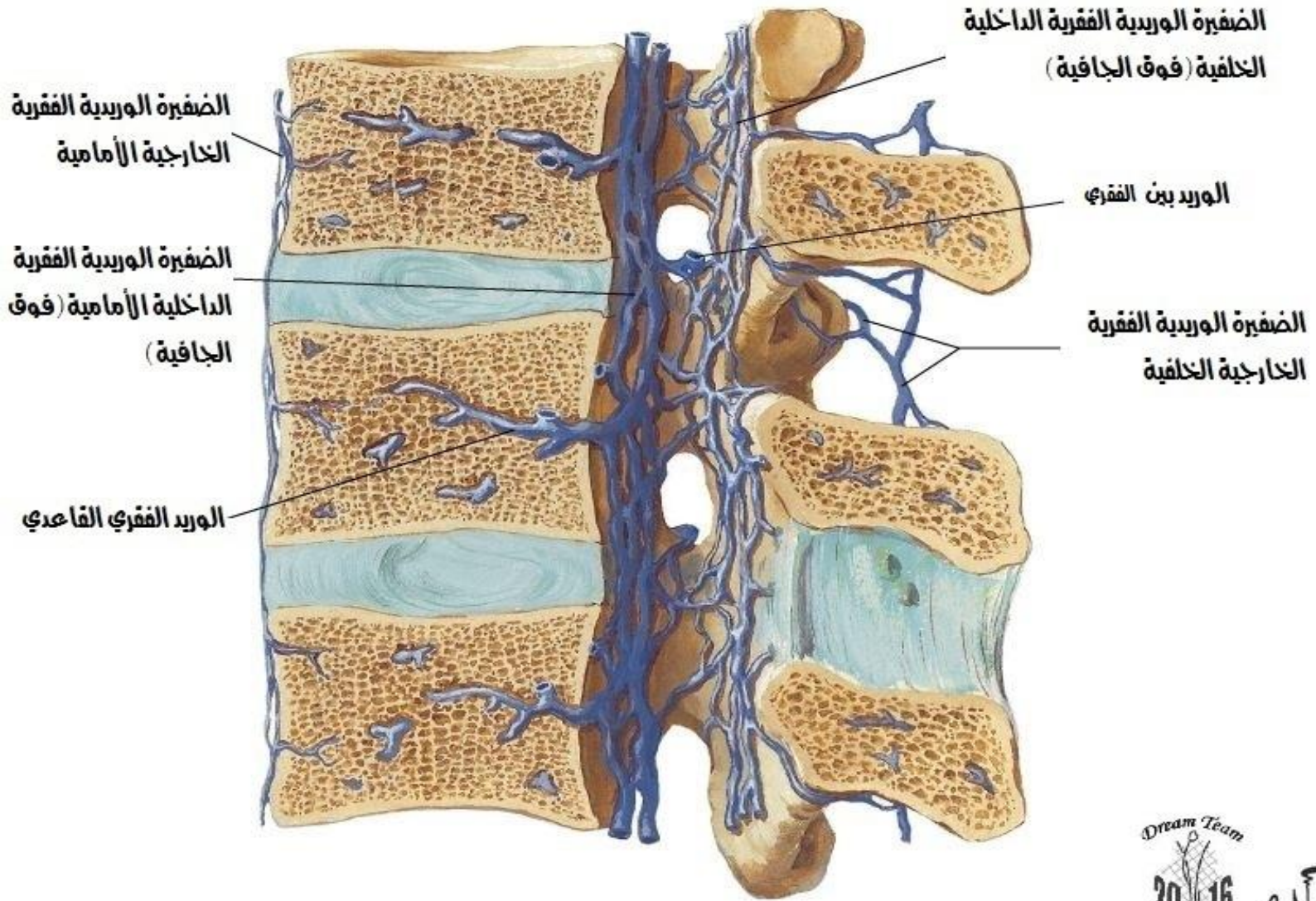
شرايين الحبل الشوكي - توزيع داخلي
مخطط



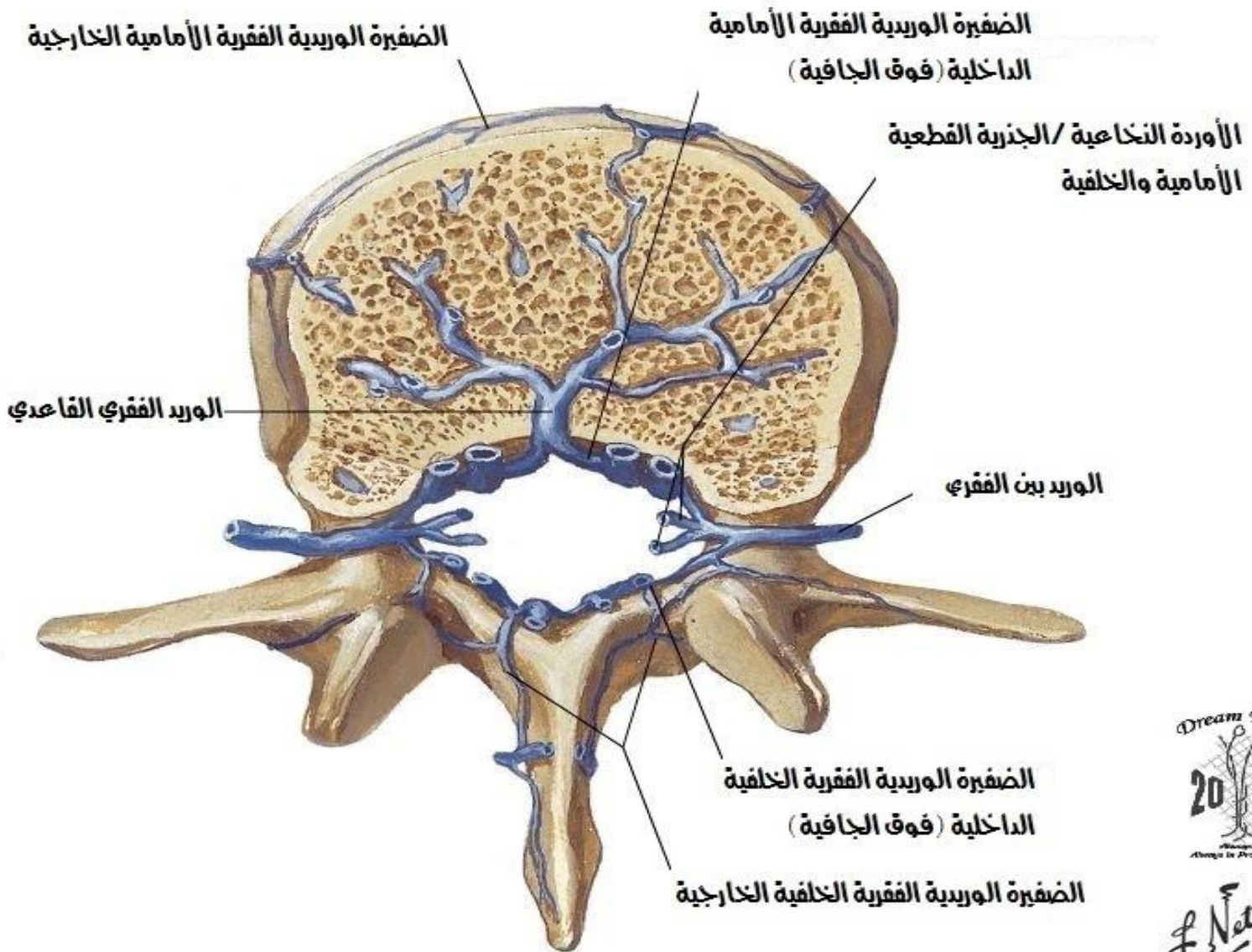
ملاحظة : جميع جذور الأعصاب الشوكية ترتبط بالشرايين الجذرية أو القطعية النخاعية .
معظم الجذور لديها شرايين جذرية .
كلا نوعي الشرايين تسير على طول الجذور ، لكن الشرايين الجذرية تنتهي قبل وصولها إلى الشرايين النخاعية الأمامية أو الخلفية .
الشرايين القطعية النخاعية تستمر لتغذي قطع تلك الشرايين



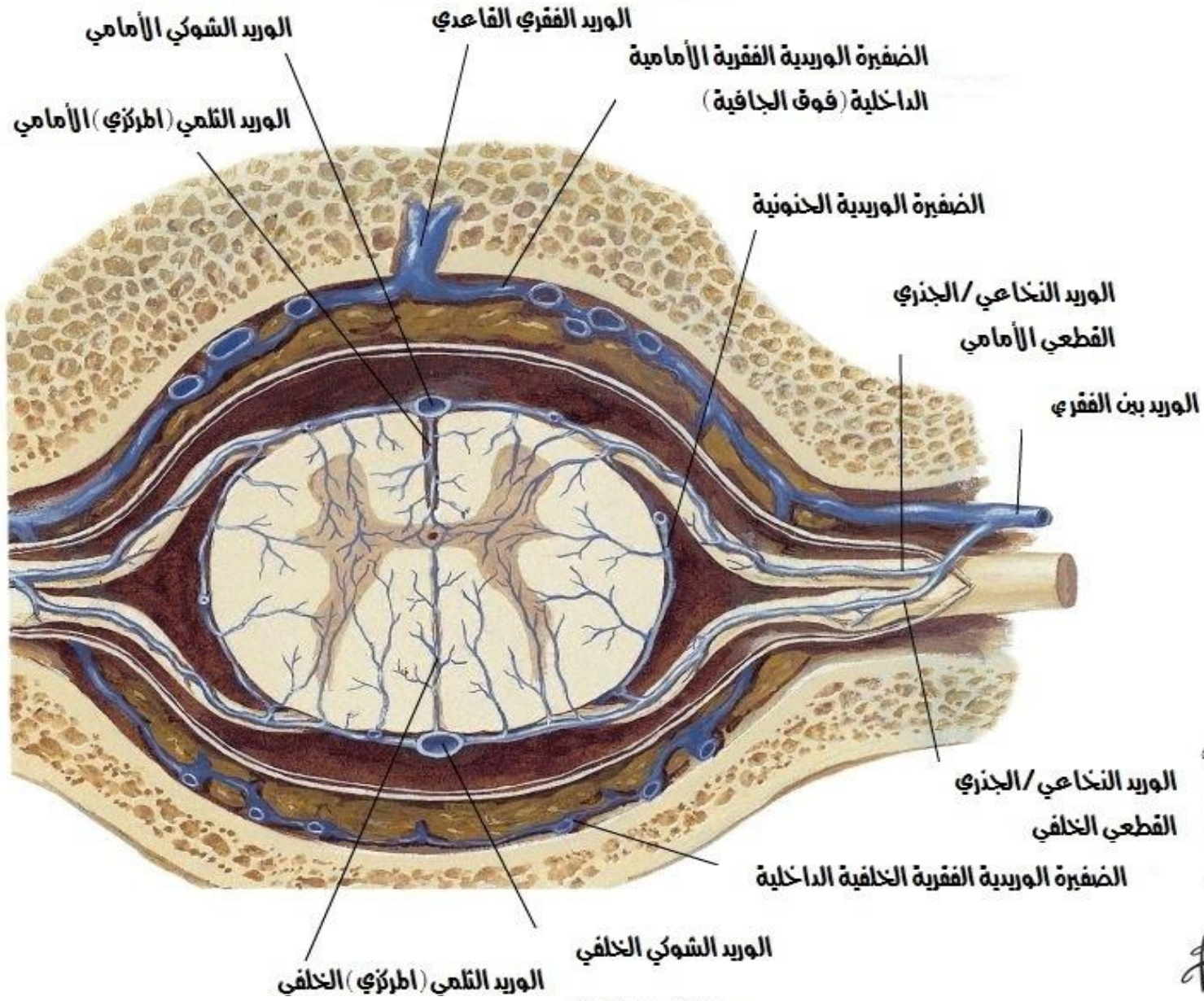
أوردة العمود الفقري
مقطع سهمي [بدون الحبل الشوكي]



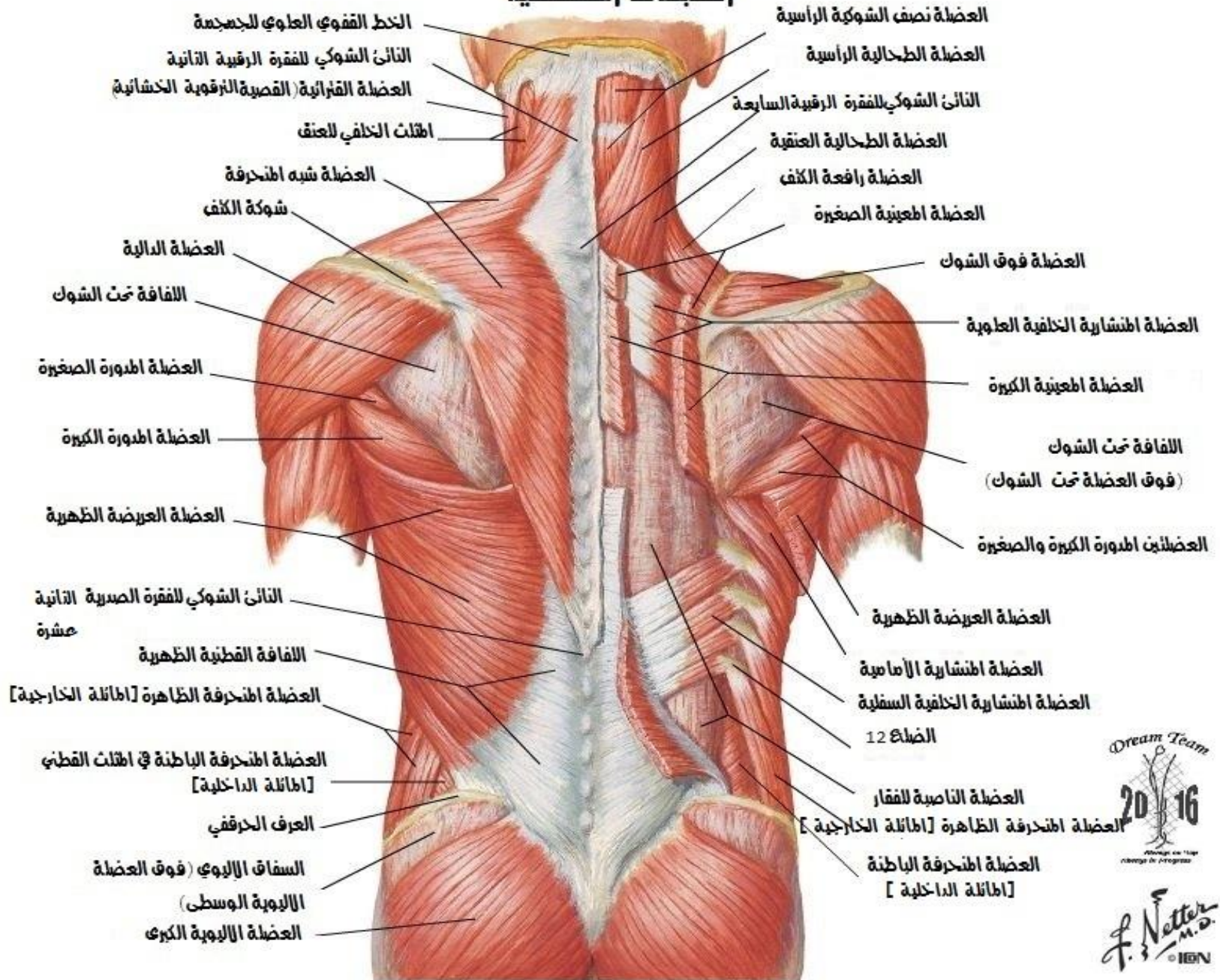
أوردة العمود الفقري
منظر علوي [بدون الحبل الشوكي]



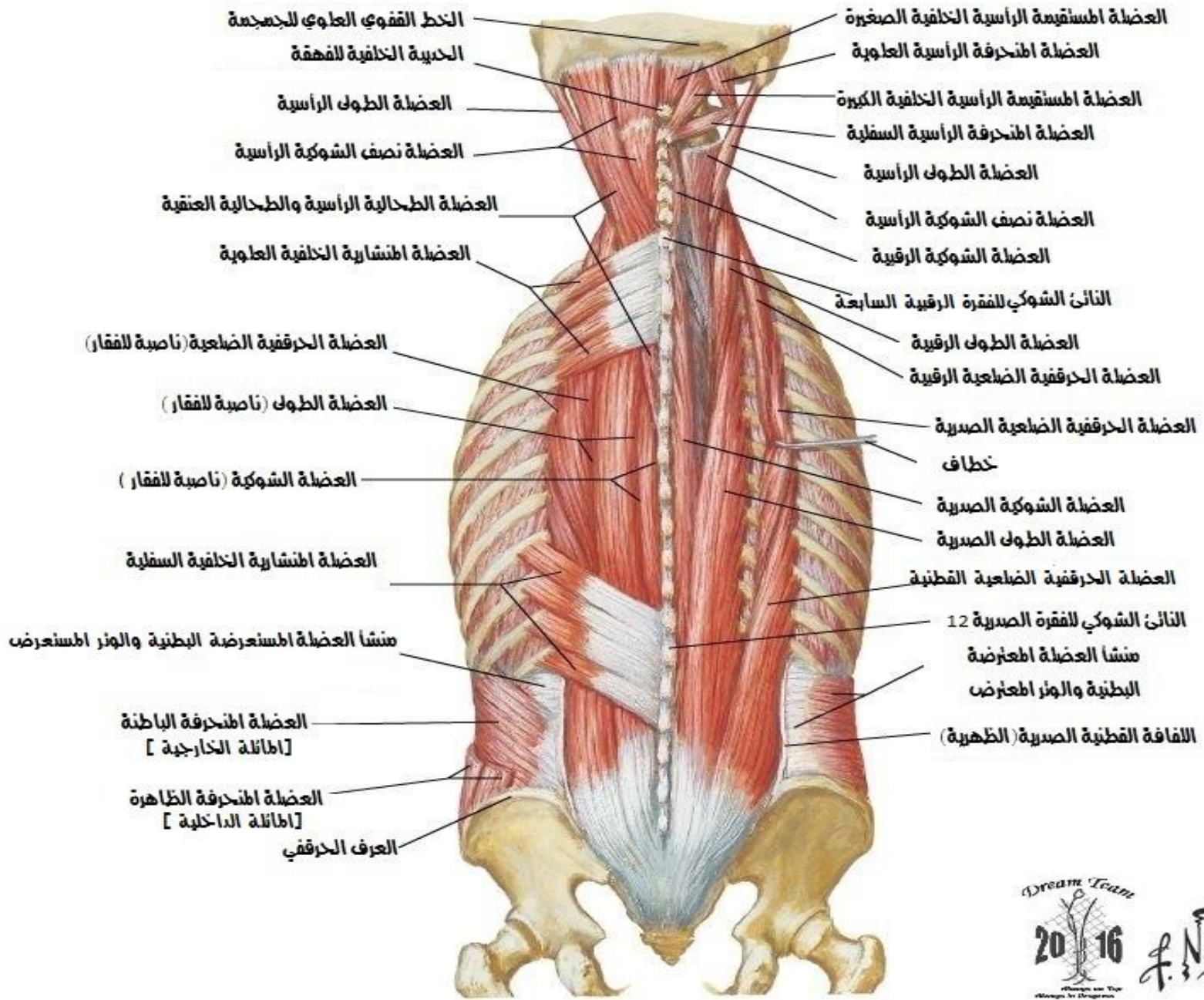
أوردة الدبل الشوكي
منظر علوي [مضغ مع الدبل]



عضلات الظهر
الطبقات السطحية

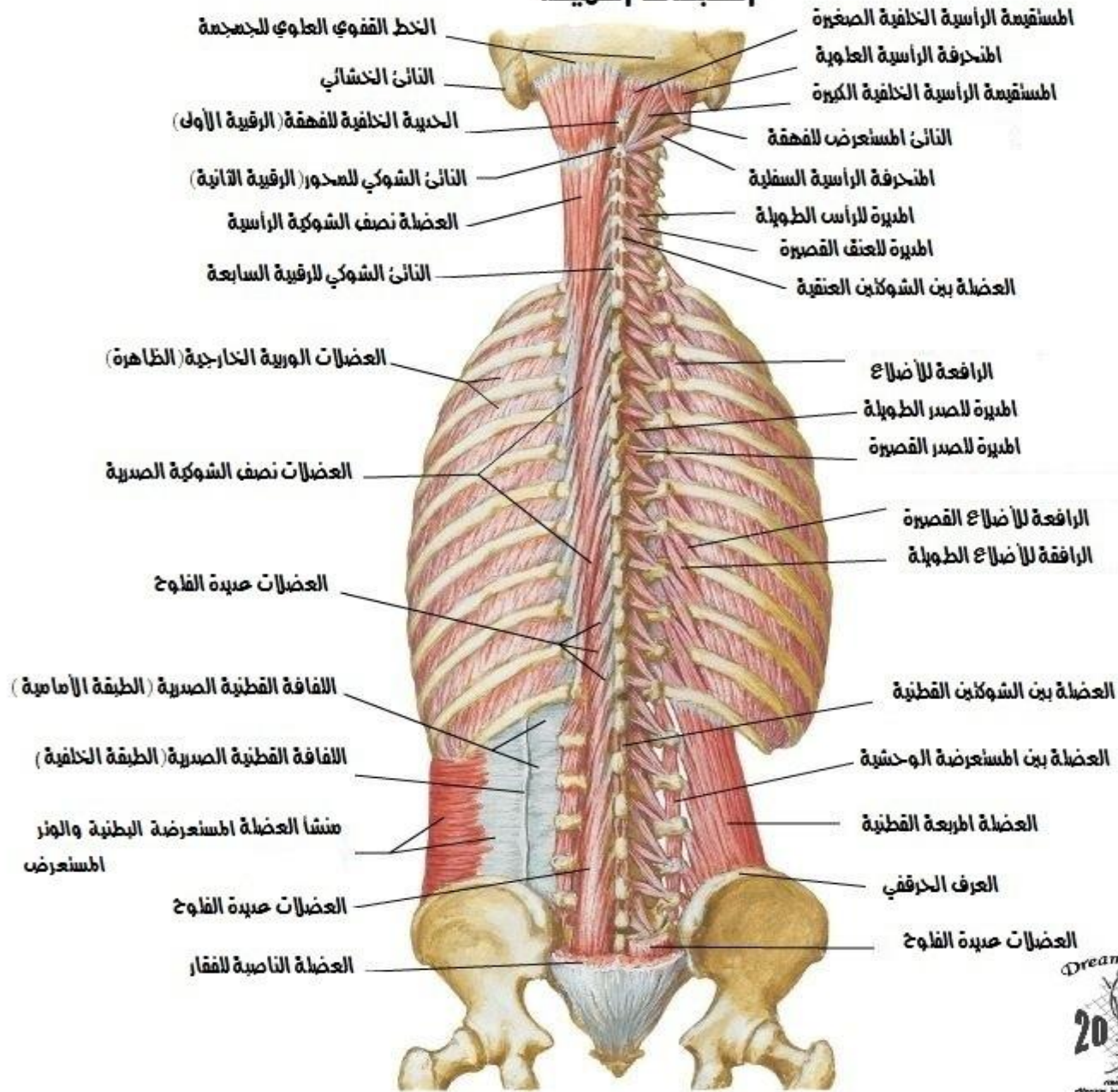


عضلات الظهر ، الطبقات المتوسطة

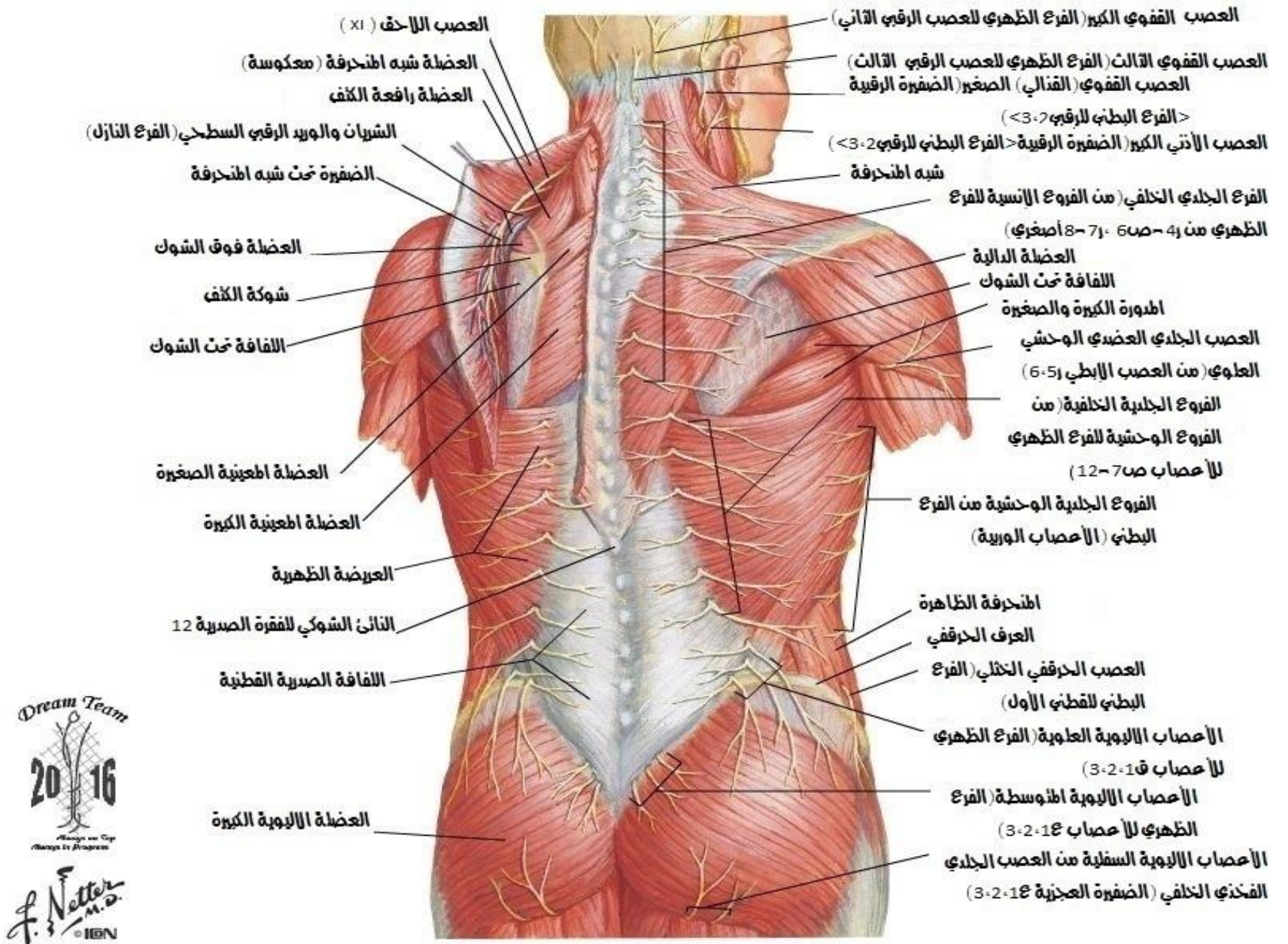


عضلات الظهر

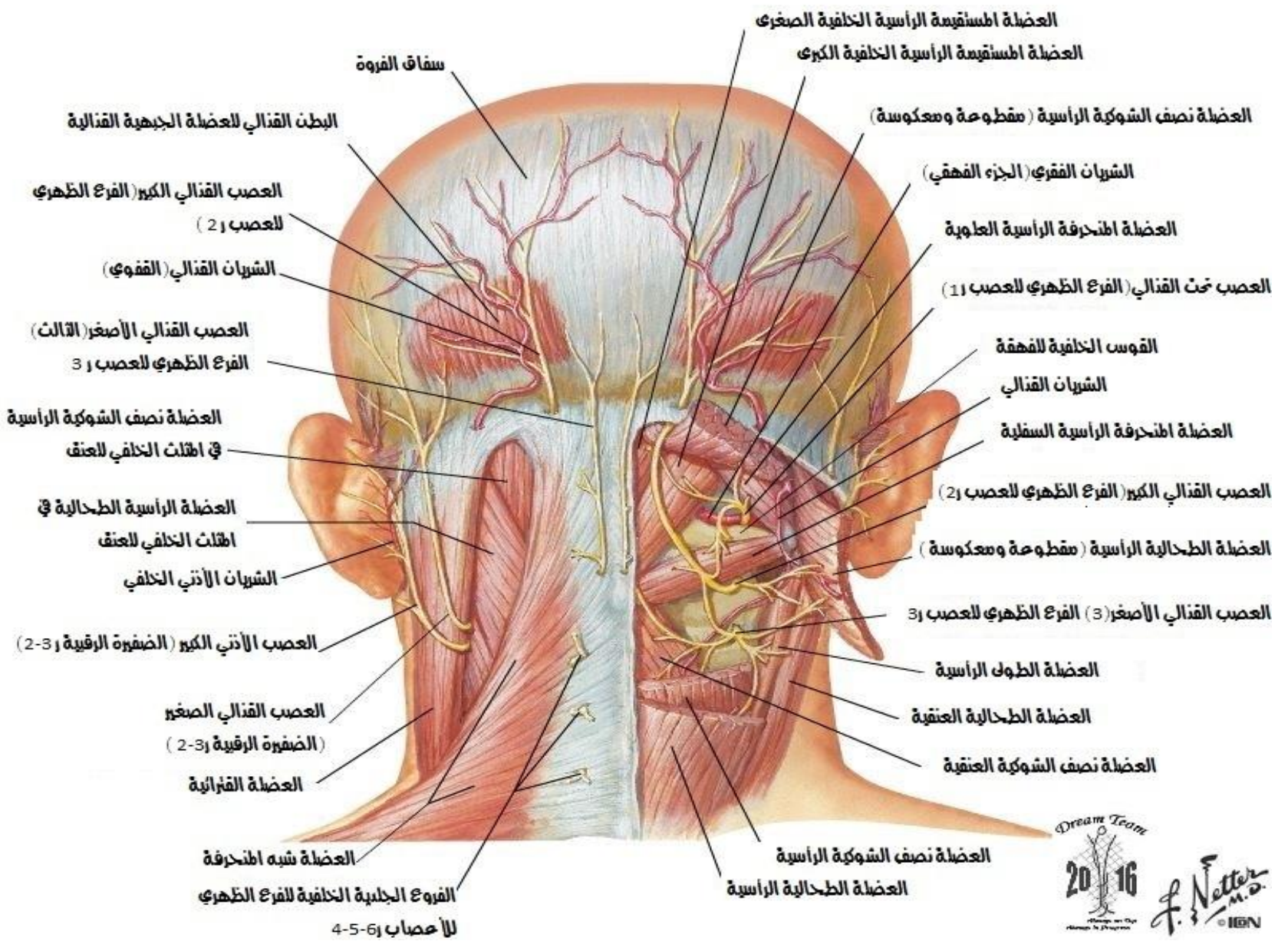
الطبقات العميقة



اعصاب الظهر



المثلث لحن القذالي



نسأل الله أن يتقبل منا ويجعل عملنا هذا خالصاً لوجهه الكريم
ونتمنى لكم أن تجدوا فيه الفائدة المرجوة
ونأمل منكم ألا تبخلوا علينا بملاحظاتكم الكريمة التي من شأنها أن تزيد هذا العمل دقةً وتقربه من درجات
الكمال

للتواصل مع القائمين على العمل عبر الفيسبوك :

Bayan Alsaïd - Abdurrahman Albardini - Basel Salfeti

Bilal Alshareef - Bilal Ayash - Omar Hasweh

Nour Diarbakerly - Yaser Damer

وصفحة (فريق الإحلال دفعة 2016) وصفحة (مخبر التشريح جامعة دمشق)

والله من وراء القصد

DREAM TEAM 2016

