References:

Bacha Jr, W. J. and Bacha, L. M. (2012). *Color atlas of veterinary histology*: John Wiley & Sons.
Gartner, L. P. and Hiatt, J. L. (2012). *Color atlas and text of histology*: Lippincott Williams & Wilkins.
Lowe, J. S., Anderson, P. G. and Anderson, S. I. (2018). *Stevens & Lowe's Human Histology-E-Book*: Elsevier Health Sciences.
Young, B., Woodford, P. and O'Dowd, G. (2013). *Wheater's Functional Histology E-Book: A Text and Colour Atlas*: Elsevier Health Sciences.

*تصنيف الانسجة الضامة Classification of connective tissue

تصنف الأنسجة الضامة الى ثلاث اقسام رئيسية هي:-

A-النسيج الضام العام او الاصلي General or proper connective T.

B- Embryonic connective tissue ويتضمن **النسيج المتوسط Mesenchyme t.** و **النسيج الضام المخاطي Mucous con. T.**

C-النسيج الضام الخاص Special connective T. ويتضمن ما يلي:-

1-النسيج الضام الهيكلي Skeletal con. T. ويشمل (العظم Bone, الغضروف Cartilage)

2-الدم Blood

3-اللمف Lymph

4-النسيج المكون للدم Hemopoitic tissue

النسيج الضام العام او الاصلي .....

سمي هذا النسيج بهذا الاسم لأنه يعد اساس الأنسجة الضامة الاخرى واصلها وصنف هذا النسيج تبعا لكثافة الالياف وتركيزها الى :-

أ-النسيج الضام المفكك Loose connective T.

*تكون فيه الالياف مفككه وقليله وغير كثيفه .

*تكون الخلايا والمادة الاساس بكميات كبيره .

ب-النسيج الضام الكثيف Dense con. T.

*تكون فيه الالياف كثيفه وبكميات كبيره *اما الخلايا والمادة الاساس فتكون اقل مما هو عليه في النسيج الضام المفكك.

***انواع النسيج الضام المفكك**

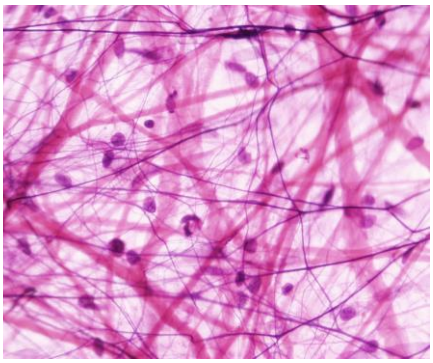

1- النسيج الضام الهللي .Areolar con. T :

*اكثر الأنسجة الضامة انتشارا في الجسم .

*يوجد في تحت الجلد والأغشية المصلية serous membranes التي تتكون من نسيج ضام هللي يغطيه من الخارج نسيج طلائي حرشفي بسيط mesothelium وكذلك يوجد في المساريق.mesenteries

*يتكون من ماده اساس شبه سائله .

*تحتوي المادة الاساس على الالياف بيض هي السائدة والياف صفر وقليل من الياف شبكيه

*تنتشر فيها الكثير من خلايا النسيج الضام ولكن الارومة الليفية والبلعم الكبير هي الاكثر شيوعا .

2- النسيج الضام الدهني .adipose con. T :

*تنتشر الخلايا الدهنية في النسيج الضام الهللي وعند تجمعها بأعداد كبيره يسمى ذلك النسيج بالنسيج الشحمي .

*يتكون من خلايا دهنيه وكل خليه دهنيه محاطة بشبكه من الالياف الشبكية الدقيقة ضمن مادة اساس شبه سائلة.

*يوجد بين الخلايا الدهنية بعض الخلايا كالأرومة الليفية والخلايا اللمفية وكريات دم بيض الحمضة والخلايا البدينة .

*يوجد تحت الجلد hypodermis وفي المساريق Mesentery ونقي العظم Bone marrow وحول الكليتين وحول القلب.

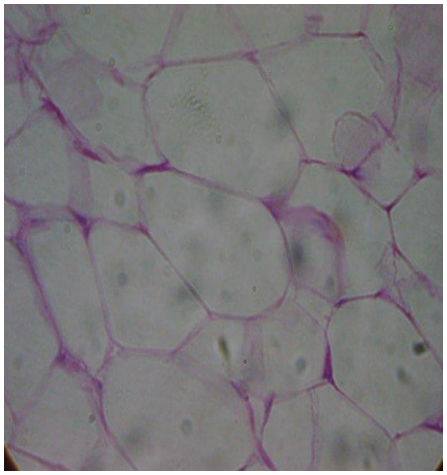

وظيفه النسيج الشحمي :

(1)خازن للدهون (2)ماصا للصدمات (3)عازلا لفقدان الحرارة أو اكتسابها

يوجد هناك نوعين من النسيج الشحمي هما :-

ا-النسيج الشحمي البني .Brown adipose t :

*يوجد في الأجنة في الأعمار المتقدمة بالعمر وفي الاطفال وفي الحيوانات الصغيرة

*له اهميه في انتاج الحرارة في الحيوانات التي تمر بدوره سبات

*يكون غنيا بالأوعية الدموية وتحتوي خلايا على كميه كبيره من الجسيمات الحالة والمايتوكوندريا وقطيرات دهنيه متعددة ونواتها كروية الشكل .

ب-النسيج الشحمي الابيض.White or yellow adipose T :

*يكون النسيج الشحمي في البالغ .

*يحتوي على اوعيه دموية بكميه اقل وكذلك الجسيمات الحالة والمايتوكوندريا اقل مما هي عليه في النسيج الشحمي البني .

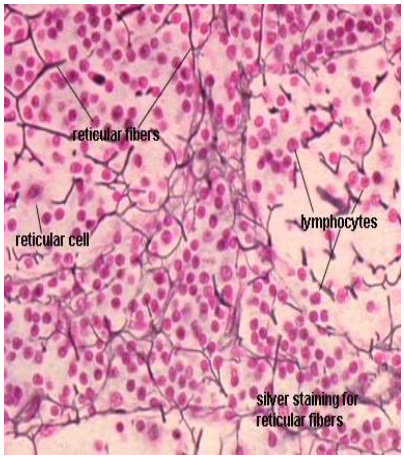

*يتكون من قطيرة دهنيه واحده كبيره تتخذ شكل فجوه دهنيه ونواة منضغطة في أحد جوانب الخلية.

3-النسيج الضام الشبكي .Reticular con. T :

*يعتبر نوع بدائي يتميز بوجود شبكه من الالياف الشبكية المرافقة للخلايا الشبكيةReticular cells

*تنغمر الخلايا والالياف ضمن ماده اساس سائلة .

*يوجد هذا النسيج في الاعضاء اللمفية كالعقد اللمفاوية lymph nodes، Spleen) ونقي العظم والكبد

انواع الانسجة الضامة الجنينية Embryonic conn. T.

1- النسيج المتوسط Mesenchyme t. ميزاته....

*يوجد في الأجنة في الاسابيع المبكرة من عمرها ثم يختفي تدريجيا حيث يتخصص ويتحول الى نسيج اخر *يتكون هذا النسيج من خلايا تسمى خلايا المتوسط mesenchymal cells التي تظهر بروزات هذه الخلايا متصلة ببعضها البعض
*تنطمر هذه الخلايا في ماده اساس سائله قابله للتخثر.

2- النسيج الضام المخاطي .Mucous con. T :

*يوجد في الحبل السري umbilical cord للجنين بشكل جيلاتين وارتون ويوجد ايضا في الخلط الزجاجي vitreous humor لعين البالغ وفي لب السن الفتي .

*يتكون من الارومة الليفية التي تكون نجمية الشكل بالمظهر السطحي وذات شكل مغزلي في المنظر الجانبي .

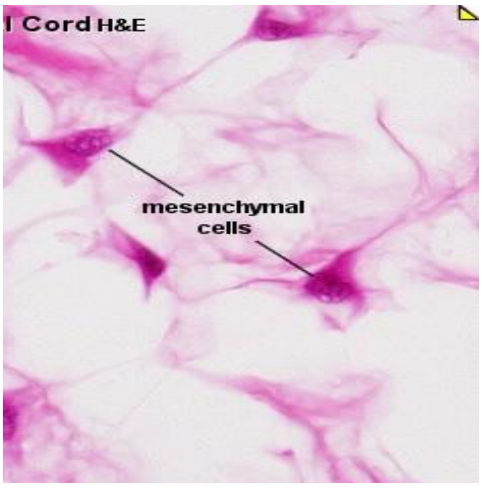

*تقع هذه الخلايا ضمن ماده اساس شبه جيلاتينية مخاطية .

*تنتشر في المادة الاساس الياف بيض دقيقه وكميه قليله من الياف صفر او شبكيه

*قد تحتوي أحيانا على البلعم الكبير وخلايا لمفيه

ب-النسيج الضام الكثيف Dense con. T. :

ويصنف استنادا الى ترتيب او عدم ترتيب الالياف السائدة الى :-

ا-النسيج الضام الكثيف الغير منتظم Irregular dense con. T. :

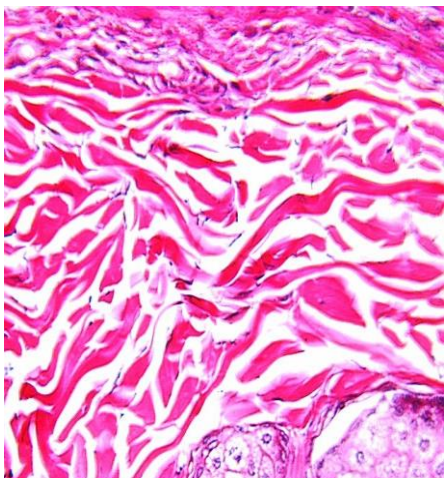

مميزاته..*يكون بشكل صفائح اليافه تتشابك فيما بينها بغير انتظام وفي اتجاهات مختلفة ولهذا يقاوم التوتر في مختلف الاتجاهات

*الالياف السائدة هي الالياف البيض مع وجود الياف صفر وشبكيه وبأعداد قليله.

*يكون هذا النسيج ادمه الجلد Dermis ويوجد ايضا بشكل سمحاق العظم Periosteum وبشكل سمحاق الغضروف.

ب-النسيج الضام الكثيف المنتظم Regular dense con. تترتب الالياف بصوره منتظمة وبهذا يقاوم الشد او التوتر من اتجاه واحد فقط ويصنف الى نوعين استنادا الى **نوع الالياف السائدة :-**

1-**النسيج الضام المطاط** Elastic con.t.

*لونه اصفر لاحتوائه على كميه كبيره من الالياف الصفر

*تكون الالياف الصفر على هيئه شرائط سميكة متفرعة ويكون بعضها موازي للبعض الاخر

*تكون محاطه بشبكه من الالياف الشبكية .

*تكون الفسح الضيقة بين الالياف الصفر حاويه على قليل من الالياف البيض التي تظهر بشكل متموج .

*تحتوي على القليل من الارومة الليفية وتكون انوية الارومة طويلة او بيضوية.

*يوجد هذا النوع في قسم من الربط Ligaments التي تربط العظام ببعضها البعض ومنها الرباط القفوي Ligamentum nuchae والأربطة الصفر Ligamenta flava ويوجد ايضا في الحبال الصوتية الحقيقية .وتكون كل هذه المناطق معرضه للتمدد والرجوع الى حالتها الطبيعية عند زوال المؤثر

2-**النسيج الضام الليفي الابيض** White fibrous con. T. :

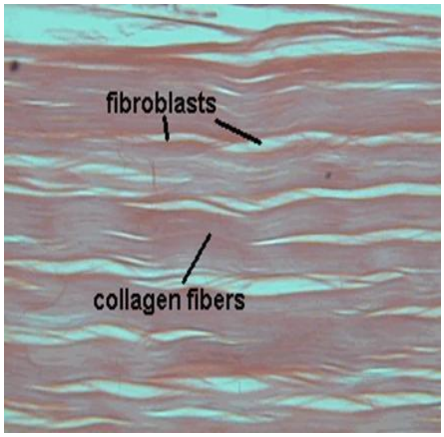

*يوجد بشكل رئيسي في الاوتار Tendons التي تربط العضلات بالعظام

*يتكون الوتر من عدد كبير من الالياف البيض الموازية لبعضها البعض وتحصر بينها الارومة الليفية المساه في حاله الوتر بالخلايا الوترية tendon cells

*تظهر هذه الخلايا الوترية في المقطع الطولي للوتر بشكل مسطح كثير وبشكل صفوف اما في المقطع المستعرض تظهر نجميه الشكل ذات بروزات سايتوبلازميه تمتد بين الالياف البيض

*يتكون كل ليف ابيض من حزمه من الليفات fibrils مكون الحزمة الأولية Primary bundle وتتجمع بضع حزم اوليه مكونه حزمه ثانويه secondary bundle وهذه الحزمة محاطه بغلاف من نسيج ضام مفكك يسمى اللفافة الوترية الداخلية Endotendineum ويكون الوتر المكون من حزم ثانويه محاطه بغلاف من نسيج ضام مفكك اللفافه الوتريه الخارجية Epitendineum وهناك صفيحه مؤلفه من نسيج ضام مفكك تضم مجموعه من الحزم الثانوية تسمى باللفافة الوترية المحيطية Peritendineum.

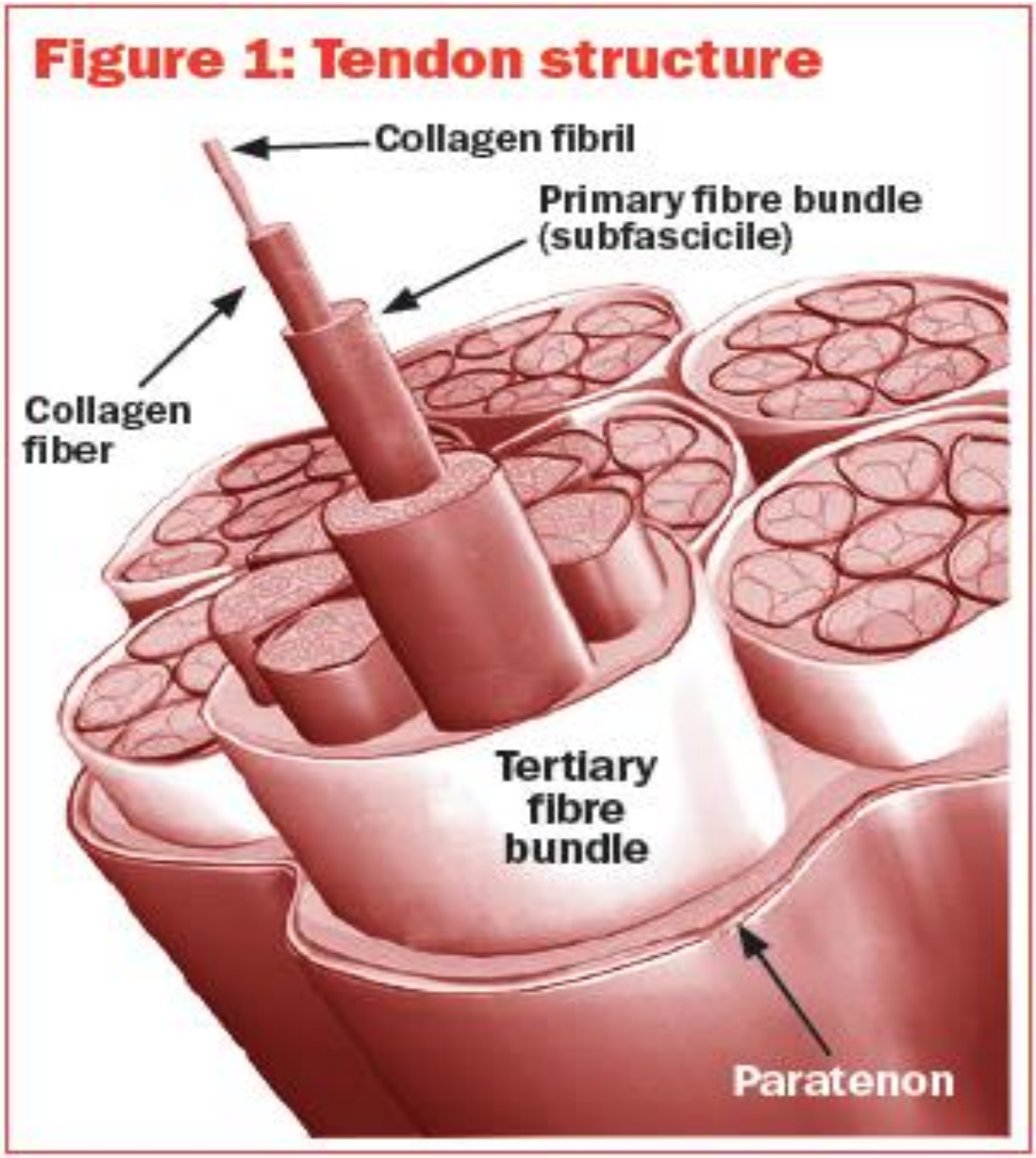

Histologist

د. لؤي حاتم