References:

Lowe, J. S., Anderson, P. G. and Anderson, S. I. (2018). *Stevens & Lowe's Human Histology-E-Book*: Elsevier Health Sciences.
Young, B., Woodford, P. and O'Dowd, G. (2013). *Wheater's Functional Histology E-Book: A Text and Colour Atlas*: Elsevier Health Sciences.

لقد تم تقسيم الأنسجة الضامة إلى مجموعتين هما :

الأنسجة الضامة الأصلية (العام) General con.t.

الانسجة الضامة المتخصصة Specialized connective tissues وتشمل:

1- النسيج الضام الهيكلي Skeletal con.t. والذي يشمل العظم bone والغضروف cartilage
2- الدم blood
3- اللمف Lymph
4- النسيج المكون للدم

النسيج الضام الهيكلي : ويمتاز هذا النسيج بما يلي :

- يدخل في تركيب هيكل الجسم ولذا يسمى بالنسيج الهيكلي
- يتكون من خلايا وألياف ومادة أساس كما هو عليه الحال في الأنسجة الضامة الأخرى
- المادة الأساس تكون صلبة نوعا ما وسبب ذلك في الغضروف هو وجود مادة مخاطية غضروفية تسمى chondromucoid الغنية بمادة chondroitin sulfate (كبريتات الكوندروئتين) أما صلابة المادة الأساس في العظم فيرجع إلى تشبعها بالأملاح اللاعضوية وخاصة فوسفات الكالسيوم . ويشمل هذا النسيج مجموعتين هما الغضاريف Cartilages والعظام Bones

أولاً: الغضروف Cartilage ويمتاز هذا النسيج بما يلي

- أنه نسيج قوي مؤلف من خلايا تدعى بالخلايا الغضروفية Cartilage cells or chondrocytes ومادة أساس تحتوي على ألياف بيضاء وصفراء تختلف في النوعية والكمية باختلاف الغضاريف ويؤدي وظائف مميزة مثل: امتصاص الصدمات أو تحقيق حركة مفاصل الجسم دون احتكاك تقريبا.

- يكون معظم هيكل الجسم في الحياة الجنينية embryo life ولكن يحل محله العظم عند البالغ باستثناء مناطق معينة مثل سطوح مفاصل العظام وصيوان الأذن الخارجية والممرات التنفسية
- تحاط أغلب الغضاريف بغلاف ليفي يدعى سمحاق الغضروفPerichondrium

مكونات النسيج الغضروف: وتشمل :

A–الخلايا : هناك ثلاثة طرز من الخلايا لها صلة ببنيان الغضروف:

أ – **الخلايا مولدة الغضروف The Chodrogenic Cells :** هذه خلايا مغزليه الشكل ورفيعة ، تماثل خلايا الفيبروبلاست fibroblast وتنشأ من الخلايا الميزنكيمية. وتحتوي كل خلية على نواة بيضوية الشكل لها نوية أو نويتان ، وقليل من السايتوبلازم.

ب – **خلايا كوندروبلاست(الارومة الغضروفية) The Chondroblast :** تنشأ هذه الخلايا في الأصل من الخلايا الميزنكيمية والخلايا مولدة الغضروف. وخلايا الكوندروبلاست مسطحة ، وأنوية بيضوية كبيرة نسبيا ذات نويات واضحة. وتوجد هذه الخلايا على سطح الغضروف تحت السمحاق الغضروفي ، وهذه الخلايا عالية النشاط ومسئولة عن إنتاج البروتين الموجود بالغضروف.

ج – **خلايا الكوندروسايت The Chondrocytes :** تنشأ هذه الخلايا من خلايا الكوندروبلاست ، وهي خلايا بيضوية او كروية ذات نواة كبيرة كروية مركزية الموقع ذات نوية واحدة أو أكثر تقع كل خلية داخل تجويف صغير يسمى الفجوة Lacuna (الجمع Lacunae) التي تكون ضمن القالب (Matrix) وتملأ الخلايا الغضروفية هذه الفجوات تماما . يكون سطح الخلية الغضروفية غير منتظم ذو بروزات قصيرة . سايتوبلازم الخلية حبيبي دقيق يحتوي على مايتوكوندريا كبيرة وفجوات وقطيرات دهنية وبعض النشا الحيواني ويلاحظ أن الخلايا الغضروفية القريبة من المحيط بيضوية الشكل إلى مغزليه مسطحة موازية لسطح الغضروف أما التي في الوسط فتكون كروية

***العش الخلوي Cell nest** : هو شكل يظهر نتيجة انقسام الخلية الغضروفية الأصلية حيث تظهر الخلايا بشكل مجاميع داخل فجوه واحدة وتظهر الفجوة مقسمة بحواجز من المادة بين الخلايا تفصل هذه الخلايا عن بعضها.

B– المادة البينية أو القالب Intercellular substance or matrix

وتشمل المادة الأساس ground substance والألياف fibers , وتتقبل الصبغات القاعدية بسبب احتوائها على مادة مخاطية غضروفية حامضية غير متجانسة الانتشار في الغضروف الناضج إذ تكون مركزة حول الخلايا الغضروفية مكونة المحفظة Capsule التي هي آخر ما تفرزه الخلايا الغضروفية من مادة بين الخلايا وتكون خالية من الألياف . أما الألياف فتشمل الياف بيض وصفر وتختلف كثافتها ونوعيتها من غضروف لآخر

C–غلاف الغضروفي (سمحاق الغضروف)Perichondrium :

عبارة عن نسيج ضام كثيف غير منتظم مؤلف من ألياف بيض وصفر وأرومات ليفية , يتألف من طبقتين هما السمحاق الداخلي Chondrogenic layer والمسمى بالطبقة المكونة للغضروف وهي قريبة من الغضروف وتكون غنية بالخلايا أكثر مما هو عليه في جزء السمحاق الخارجي المسمى بالطبقة الليفية (Fibrous layer) التي تكون غنية بالالياف وعادة تندمج الطبقة المكونة للغضروف تدريجياً مع الغضروف .

- يحتوي السمحاق على أوعية دموية تسمح بنفاذ المواد الغذائية والأوكسجين إلى الخلايا الغضروفية حيث أن النسيج الغضروفي نفسه لا يحتوي على أوعية دموية ولا أوعية لمفية ولا أعصاب .

تصنيف الغضاريف classification of cartilage :

تصنيف الغضاريف نسبة إلى نوعية الألياف الموجودة فيها وكثافتها إلى الأنواع التالية :

1- الغضروف الزجاجي Hyaline cartilage: يتميز بما يلي:

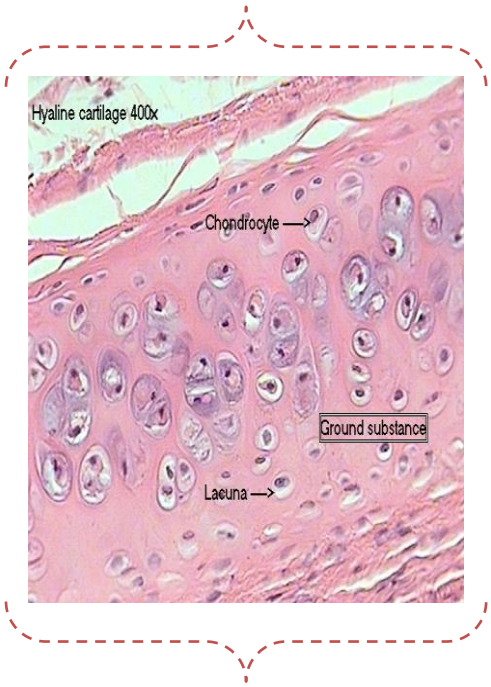

- أكثر الأنواع انتشارا في الجسم حيث يوجد في نهايات العظام وفي غضاريف الأنف والحنجرة phyrnax والرغامي , trachea القصيبات bronchia وفي نهاية مفاصل العظام الطويلة وكذلك في هيكل الجنين ,
- يتكون من مادة بين الخلايا شفافة تحوي بداخلها خلايا تدعى الخلايا الغضروفية Chondrocytes وتوجد هذه الخلايا اما بشكل منفرد او بشكل مجاميع خلوية تشكل ما يسمى بالعش الخلوي Cell nest تحاط الفجوات مع محتوياتها بمحافظ Capsules، بالنسبة للخلايا القريبة من السمحاق الغضروفي تكون مسطحة وفي مستوى موازي لسطح النسيج تدعى هذه الخلايا بالارومات الغضروفية Chondroblast.
- تحتوي على ألياف بيض دقيقة متناثرة لا تتميز تحت المجهر الاعتيادي .
- يحاط بسمحاق الغضروف perichondrium
- وظيفته يدعم ويعزز هيكل الجسم ويقاوم الضغوط ويساعد في حركة المفاصل

2- الغضروف المطاط Elastic cartilage ويمتاز بما يلي

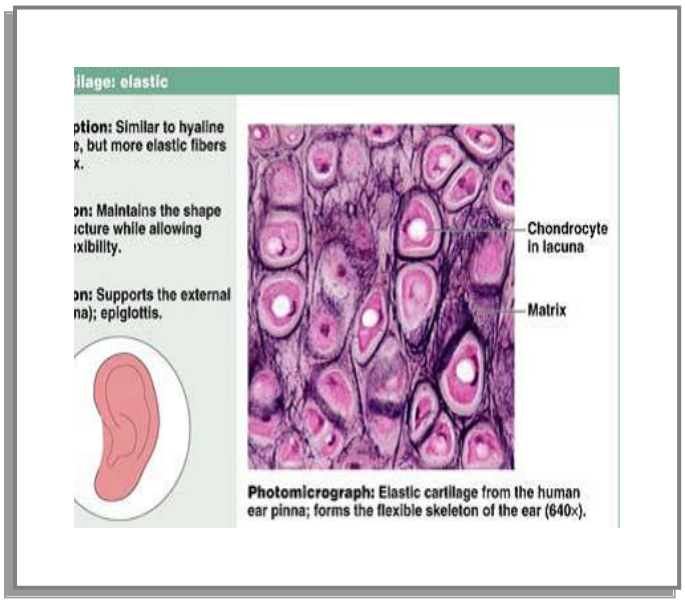

- يوجد في المناطق التي تحتاج إلى إسناد ومرونة مثل صيوان الأذن الخارجية external ear ولسان المزمار Epiglottis وبعض غضاريف الحنجرة وفي قناة أوستاكي .
- يحتوي على عدد كبير من الألياف الصفراء لذالك يأخذ اللون الأصفر
- يكون أكثر عتمة من الغضروف الزجاجي ولكن أكثر مرونة .

-
- يشابه الغضروف الزجاجي من حيث التركيب الأساس ولكن مادته الأساس تحتوي على شبكة من الألياف الصفر المتفرعة إضافة إلى وجود بعض الألياف البيض وتكون كثافة الألياف الصفر في منطقة حول الخلايا الغضروفية لوسط الغضروف أكثر مما هي عليه في المناطق الأخرى من الغضروف.
- يحاط بسمحاق الغضروف perichondrium
- وظيفته يعطي مرونة عالية مع الاحتفاظ بالشكل.

3- الغضروف الليفي – الأبيض white-fibro-cartilage ويمتاز ب :

- يوجد في المناطق التي تحتاج إلى إسناد وشد قوي **كالأقراص بين الفقرات Intervertebral discs ومناطق ارتباط الأوتار والربط مع العظم.**

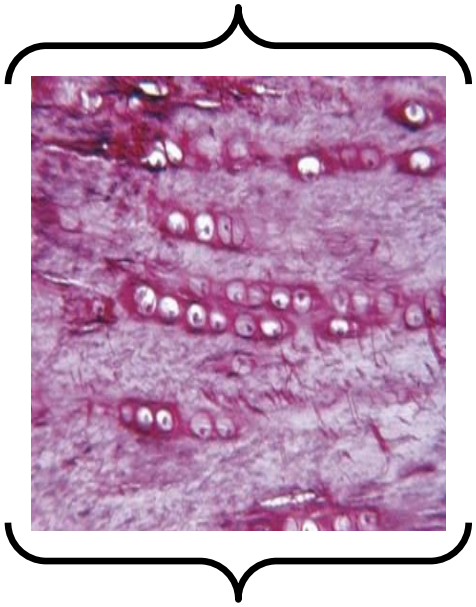

- لا يوجد وحده أبداً بل يندمج تدريجياً مع الغضروف الزجاجي المجاور له أو بالنسيج الليفي الكثيف القريب منه ولهذا يعتبر منطقة انتقال بين الغضروف الزجاجي والنسيج الضام الليفي الكثيف .
- يتألف من نسيج ضام ليفي كثيف يحتوي على أرومات ليفية تتحول إلى خلايا غضروفية وكذلك يحتوي على ألياف بيضاء بشكل حزم مرتبة أما متوازية أو غير منتظمة ضمن مناطق صغيرة من مادة بين خلوية.
- تقع الخلايا الغضروفية داخل فجواه lacunae وتكون مفردة أو بشكل مجاميع وعادةً بشكل صفوف قصيرة.
- ينعدم فيه وجود سمحاق الغضروف
- وظيفته يوفر قوة الشدة مع القدرة على استيعاب او امتصاص الصدمات.

تكوين ونمو الغضروف : Development and growth of cartilage

***تكوين الغضروف Development of Cartilage:**

يتكون الغضروف من النسيج المتوسط T. mesenchyme حيث تبدأ العملية حين تبدأ خلاياه النجمية الشكل بسحب بروزاتها وتصبح كروية الشكل وتتراص مع بعضها أكثر من قبل ثم تكبر بالحجم وحينها يسمى النسيج بما قبل الغضروف preicartilage وتسمى خلاياه باسم الأرومات الغضروفية chondroblasts ثم تبدأ بإفراز مادة بين خلوية حول نفسها لتصبح داخل فجوه lacuna وتبتعد عن بعضها وحينها تسمى الخلايا بالخلايا الغضروفية ثم ينضغط النسيج المتوسط المحيط بهذه الكتلة النامية للغضروف مكوناً نسيج أو غلاف ليفي هو سمحاق الغضروف في حالة الغضروف الزجاجي والمطاط .

***نمو الغضروف Growth of Cartilage: يستمر نمو الغضروف بطريقتين هما :**

1-**النمو الخلالي :interstitial growth:** ويحدث هذا النوع من النمو في النسيج الغضروفي الفتي حيث تبدأ الخلايا الغضروفية الفتية بالانقسام المتكرر لتصبح خليتين ثم أربعة وتفرز كل منها مادة ما بين الخلايا matrix حول نفسها وبازدياد إفراز هذه المادة تنفصل الخلايا الجديدة بعضها عن بعض مما يؤدي إلى توسع في حجم الغضروف النامي. أن وجود الأعشاش الخلوية cell nests في الغضروف البالغ يدل على أن النمو الخلالي قد توقف بسبب عدم قدرة الخلايا على إفراز المادة البينية.

2-**النمو التراكمي .appositional g** : وهذا النمو هو نتيجة فعالية الطبقة المكونة من سمحاق الغضروف (الطبقة المكونة للغضروف .chondrogenic l) حيث تنقسم الأرومات الليفية الموجودة فيها ويتحول بعضها بعد الانقسام إلى أرومات غضروفية chondroblasts ولتي تفرز حول نفسها مادة بين خلوية جديدة لتصبح داخل الفجوة وهكذا تصبح خلايا غضروفية وبالتالي أضيفت خلايا جديدة ومادة بينية جديدة من السطح الخارجي للغضروف النامي. **(شكل 4-1 ص 118 مطلوب في الكتاب)**

ثانياً – العظم: Bone or osseous tissue ويتميز بما يلي :

1- يعتبر اكثر الأنسجة تخصصاً من بين الأنسجة الرابطة حيث يكون معظم هيكل الجسم عند البالغ .

2- يمتاز بصلابته بسبب ترسب الأملاح اللاعضوية بمادته الأساس وأهما فوسفات الكالسيوم 85% وكربونات الكالسيوم 10% وأملاح أخرى بنسبة قليلة 5% تشمل فلوريد الكالسيوم وفلوريد المغنسيوم .

3- يتألف العظم مثل باقي الأنسجة الضامة من خلايا وألياف ومادة أساس

4- عند وضع العظم في محلول حامضي مخفف تذوب جميع الأملاح الكلسية فيه لكنه يحافظ على شكله وتركيبه ويكون سهل القطع أو الانحناء وتسمى هذه العملية بزوال الكلس (decalcification) .

خلايا العظم Bone Cells :

هناك أربعة طرز من الخلايا تتواجد في العظم:

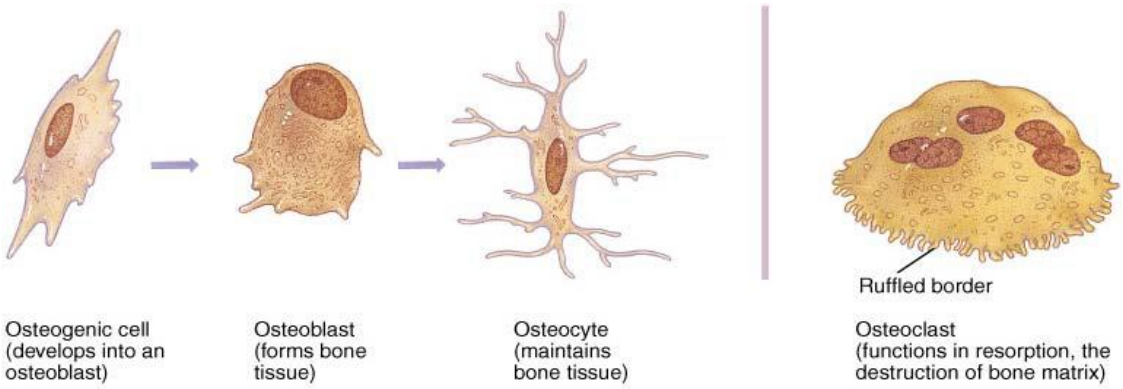

أ – الخلايا مولدة العظمOsteogenic cells : وهي خلايا متوسطة جذعية mesenchymal stem cells، وهي توجد في السمحاق الخارجي والسمحاق الداخلي للعظم وبطانة قنوات هافرس. وتبدو الخلايا مولد العظم مغزلية الشكل، تحتوي على أنوية بيضوية الشكل.

ب – خلايا أوستيوبلاست The Osteoblasts: تنشأ هذه الخلايا من الخلايا مولدة العظم ، وهي خلايا مكعبة الشكل تحتوي على نواة كبيرة لامركزية وسيتوبلازم قاعدي توجد على اسطح العظم النامي وتكون مسئولة عن تخليق وإفراز المكونات العضوية للمادة البينية للعظم .

ج – خلايا الأوستيوسايت The Osteosytes : هذه خلايا عظمية ناضجة تنشأ من خلايا الأوسيتوبلاست ، وتطمر في المادة البينية للعظم حيث تقع داخل تجاويف صغيرة "فجوات" تسمى الجوبات Lacunae ، وتمتد من خلايا الأوسيتوبلاست تفرعات سيتوبلازمية خلال المادة البينية في ممرات تسمى "قنيات" ، تمتد خارجة من المحافظ. وتتلامس تفرعات خلايا الأوستيوسايت المتجاورة مع بعضها البعض. وتفرز هذه الخلايا مادة ضرورية للمحافظة على المادة البينية او الحشوة الداخلية للعظم .

د – الخلايا هادمة العظم The Osteoclasts : سيتم ذكرها لاحقا

التركيب العياني للعظم Gross organization of bone :

1– ذو لون وردي مزرق عند الحياة

2– محاط من الخارج بغلاف ليفي يسمى سمحاق العظم الخارجي periosteum أما تجاويفه الداخلية فهي مملوءة بالنسيج النقي marrow tissue أو النخاعي myeloid tissue

3– يتميز العظم بالعين المجردة ويتميز الى نوعين حسب درجة الصلابة هما :

أ– العظم الكثيف (المكتنز) dense bone or compact b. ويكون خارجي من الموقع عادةً

ب–العظم الأسفنجي spongy or cancellous bone ويكون داخل الموقع عادةً

4– تتميز العظام الطويلة إلى منطقتين هما النهايتين المتوسعة وتسمى الرأس head أو المشاشة epiphysis ومنطقة وسط العظم وتسمى الغمد أو جدل العظم diaphysis or shaft

5– رأس العظم (المشاشة) يكون إسفنجي يتكون من حويجزات

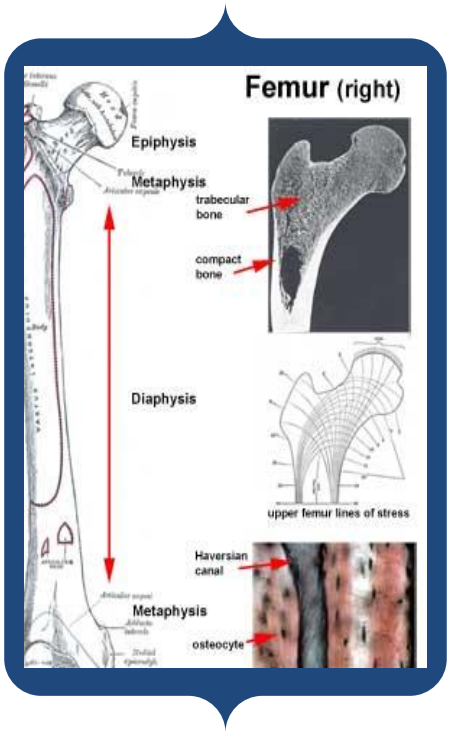

trabeculae غير منتظمة مكونة شبكة تحتوي تجاويفها على نقي العظم الأحمر red bone marrow وهذا هو العظم الأسفنجي المحاط بطبقة رقيقة من نسيج العظم الكثيف (الصلد)

6- غمد العظم (جدل العظم) الواقع بين نهايتين (الرأسين) فيتكون من عظم كثيف سميك يحيط بجويف كبير مملوء بنقي العظم الأصفر yellow bone marrow ويسمى التجويف اللبي medullary cavity أو تجويف نقي العظم bone marrow cavity

7- تتصل تجاويف العظم الأسفنجي في الرأس مع التجويف اللبي لجدل العظم في البالغ أما في وقت النمو فأنها مفصولة بصفيحة غضروفية تدعى الصفيحة المشاشية epiphyseal plate ولتي تتحد مع عمود العظم (جدل العظم) بواسطة أعمدة تمتد من العظم الأسفنجي تسمى الكردوس metaphysis .وتكون الصفيحة المشاشية مع الكردوس جهاز النمو الطولي للعظم الطويل .

8- للعظم بالإضافة إلى السمحاق الخارجي غلاف من الداخل يسمى سمحاق العظم الداخلي endosteum ولكنه أرق من السمحاق الخارجي وللغلافين دور كبير في تغذية العظم ونموه وإصلاحه **(شكل 4 -2) مطلوب –مقطع طولي للعظم يبين تركيبه العياني**

9- تكون مادة العظم الأسفنجي في العظام المسطحة للجمجمة بشكل طبقة تختلف في السمك من عظم لآخر وتكون محصورة بين طبقتين من العظم الصلد (المكتنز) بينما تتكون في العظام القصيرة وغير المنتظمة من كتلة من العظم الأسفنجي مغطاة بطبقة من العظم المكتنز (الصلد) .

التركيب المجهري للعظم الصلد Microscopic structure of compact bone:

- تكون المادة البينية " المادة الأساس والألياف " في العظم الصلد على شكل صفائح تسمى بالصفائح العظمية Bone lamellae.
- تترتب هذه الصفائح إما بصورة متوازية أو مقوسة متحدة المركز حول قناة مركزية .
- تترتب الألياف البيض الدقيقة في الصفيحة الواحدة بشكل مواز بعضها للبعض الاخر وإن اتجاه هذه الألياف في كل صفيحة مخالفاً لاتجاه الألياف في الصفائح الأخرى المجاورة جاعلاً العظم أكثر قوة .

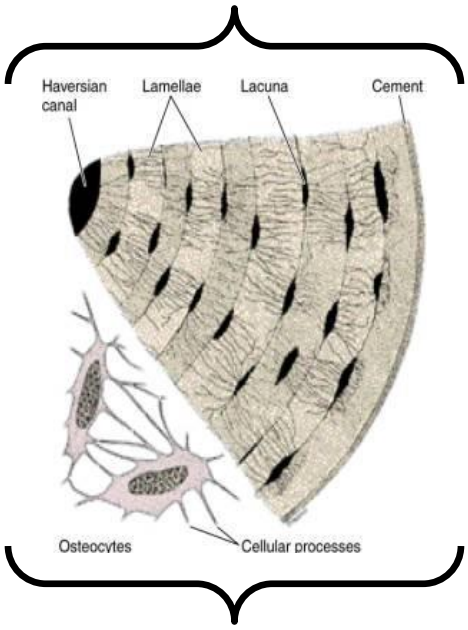

- تقع الخلايا العظمية Osteocytes بشكل صفوف ضمن الصفائح العظمية أو بينها .
- تحاط كل خلية عظمية بفجوة Lacunae محاطة بمحفظة تخرج منها قنيات دقيقة canaliculi تصل هذه القنيات بين الخلية و ما يجاورها من خلايا وهذه الشبكة من القنيات تسهل انتقال المواد الغذائية والأوكسجين والفضلات من الدم إلى الخلايا وبالعكس.
- عندما تترتب الصفائح العظمية بشكل مقوس فإنها سوف تترتب حول قناة مركزية تسمى قناة هافرس Haversian canal.
- تظهر قناة هافرس بالمقطع المستعرض محاطة بصفائح عظمية مرتبة حولها بشكل اسطونات متحدة المركز مكونة جهاز هافرس Haversian system.
- اما بالمقطع الطولي فتظهر قناة هافرس موازية للمحور الطولي للعظم حيث تتصل قنوات هافرس بعضها ببعض أو بسمحاق العظم الداخلي والخارجي بواسطة قنوات مستعرضة لا تحيطها الصفائح تسمى قنوات فولكمان Volkmann's canals .
- تنتشر في قناة هافرس وقناة فولكمان الأوعية الدموية واللمفية والاعصاب المغذية .
- ترتيب الصفائح العظمية المتوازية في ثلاث مناطق من العظم هي :

أ- الصفائح البينية interstitial lamellae التي تتواجد بين جهاز هافرس وجهاز هافرس ثاني .

ب-الصفائح المحيطية الخارجية outer circumferential lamellae تكون موازية لسمحاق العظم الخارجي periosteum .

جـ- الصفائح المحيطية الداخلية interstitial circumferential lamellae التي تكون موازية لسمحاق العظم الداخلي Endosteum .

- ينفصل جهاز هافرس عن جهاز هافرس آخر بمادة بينية متحورة تسمى بالخط الملاطي cement line

التركيب المجهري للعظم الاسفنجي :-

* تكون المادة البينية في العظم الاسفنجي على شكل حواجز أو عوارض تسمى trabeculae .

*تكون هذه الحواجز غير منتظمة كثيرة التفرع تتشابك مع بعضها معطيةً هيكلاً يشبه الاسفنج لذا يطلق عليه العظم الاسفنجي .

* تتكون هذه الحواجز من صفائح عظمية ليس لها نظام وترتيب خاص مثل ما موجود في العظم الصلد ولهذا لا تظهر أجهزة هافرس ضمن العظم الاسفنجي .

* تحاط معظم الحواجز وتفرعاتها بصف واحد من خلايا مكعبة أو عمودية قصيرة أو هرمية الشكل تسمى بالخلايا البانية للعظم Osteoblasts .

* تتواجد بين هذه الخلايا " البانية للعظم " خلايا كبيرة الحجم متعددة الأنوية تقع داخل فجوات تسمى فجوات هاوشب تسمى هذه الخلايا بالخلايا الناقضة للعظم Osteoclasts .

* تكون الخلايا العظمية منتشرة ضمن المادة البينية وتحاط بفجوات وتخرج منها قنيات دقيقة .

س/كيف تميز بين نقي العظم الأحمر ونقي العظم الأصفر " الأبيض " ؟

1- تكثر الأوعية الدموية داخل نقي العظم الأحمر وتقل داخل نقي العظم الأصفر .

2- يتواجد نقي العظم الأحمر داخل فراغات العظم الإسفنجي بينما يتواجد نقي العظم الأصفر داخل العظم المصمت .

3- تتواجد الخلايا الدهنية في نقي العظم الاحمر بشكل قليل بينما تتواجد بكثرة داخل نقي العظم الأصفر .

4- يكون نقي العظم الأحمر مسؤول عن تكوين كريات الدم بينما لا يشترك نقي العظم الأبيض في تكوين كريات الدم .

5- يوجد نقي العظم الاحمر في عظام القص والاضلاع والفقرات ونهايات العظام الطويلة بينما نقي العظم الاصفر يوجد في بقية العظام

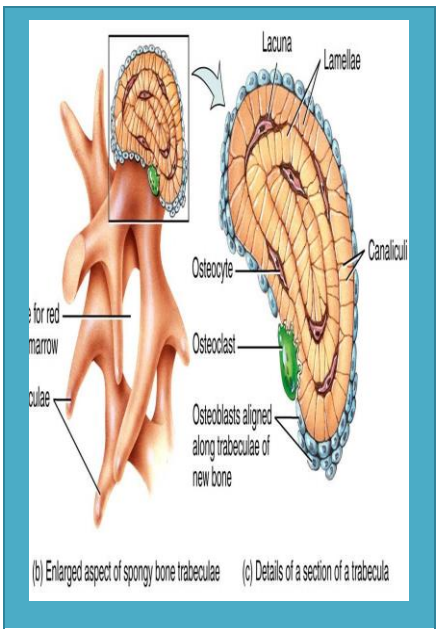

تكوين ونمو العظم Development and growth of bone :-

أولاً: التكوّن الداخل غشائي Intramembranous حيث يتكون العظم ضمن غشاء من نسيج ضام .

ثانياً : التكوّن داخل غضروفي Endochondral or intercartilagenony development

حيث يتكوّن العظم ضمن الغضروف الشفاف أي يحل محل الغضروف .

أولاً: التكوّن داخل غشائي :-

*يتكون العظم في هذه الحالة من النسيج المتوسط غير المتمايز الذي يتألف من خلايا ذات بروزات بروتوبلازمية بالإضافة إلى مادة أساس سائلة حاوية ألياف بيض دقيقة وبهذا تتكون صفيحة خلوية بشكل غشاء . وتسمى العظام التي تنشأ بهذه الطريقة بالعظام الغشائية membrane bones كعظام الجمجمة المسطحة ويمكن تلخيص هذه العملية بما يلي :

1- تصبح صفيحة النسيج المتوسط وعائية Vascular ثم تكبر خلاياها متخذة شكلاً مضلعاً وتسمى عندها بالخلايا البانية للعظم osteoblasts.

2- تقوم الخلايا البانية بتكوين المادة البينية بشكل حويجزات تخفي معالم الالياف .

3- تزداد هذه الحواجز المتكونة بالحجم وتحيط بالخلايا البانية للعظم .

4-تبدأ المادة البينية بالتكلس حيث تترسب أملاح الكالسيوم وبازدياد ترسب هذه المواد حول الخلايا البانية سوف تتكون الفجوات والقنيات وتسمى عندها بالخلايا العظمية .

5-تبقى طبقة من الخلايا البانية للعظم على سطح العظم المتكون الجديد حيث يزداد العظم في السمك نتيجة لفاعلية هذه الخلايا عن طريق انقسامها واضافة مادة بينية جديدة تحيط بالخلايا الجديدة لتصبح خلايا عظمية جديدة وهكذا .

6-يتكون العظم في مراكز متعددة من صفيحة النسيج المتوسط ولهذا يكون بشكل حواجز أو عوارض غير منتظمة تكون العظم الاسفنجي اولا. وتصبح الفسح بين الصفائح العظمية مملوءة بنسيج ضام مزودة بأوعية دموية كثيرة ويتحول فيما بعد إلى النسيج النخاعيني . Myeloid T .

6- يتحول النسيج الضام الذي يحيط بالكتلة النامية العظمية إلى سمحاق العظم الخارجي .

ثانياً: التكوّن داخل الغضروفي :-

وتسمى العظام المتكونة بهذه الطريقة بالعظام الغضروفية Cartilage bones مثل عظام الأطراف ويكون شكل العظم مطابقاً لشكل الغضروف الذي نشأ منه وتتلخص هذه العملية بالخطوات التالية :

1- يظهر المركز الابتدائي للعظم في الغضروف في المنطقة التي ستصبح غمد العظم " الجدل " Diaphysis وتنقسم الخلايا الغضروفية وتأخذ شكل صفوف ثم تنتفخ وتتضخم وتتوسع الفجوات Lacunae فتصبح الحواجز بين الفجوات رقيقة جداً ثم تتكلس المادة البينية بسبب ترسب أملاح الكالسيوم ثم تموت الخلايا الغضروفية التي توسعت وذلك لعدم وصول المواد الغذائية إليها بعد تكلس المادة البينية .

2- تزداد فعالية الطبقة المولدة للغضروف Chondrogenic layer وتتحول بعض خلاياها إلى خلايا بانية للعظم مكونة الطبقة المكونة للعظم Osteogenic Layer وهذه تقوم بتكوين المادة البينية الجديدة مكونة اسطوانة عظمية حول الغضروف تسمى طوق العظم السمحاقي bone collar Periosteal التي تتكون من سمحاق العظم الخارجي .

3- تندفع انسجة السمحاق الخارجي بشكل براعم سمحاقية Periosteal buds من خلال ثقوب الطوق السمحاقي الى المنطقة المتحللة وتسبب تكسر الحواجز الرقيقة بين فجوات الخلايا الغضروفية الميتة وتفتحها مكونة جوبات أو فجوات أكبر تسمى تجاويف النقي الابتدائي Primary marrow cavities التي يحتلها النقي الابتدائي . بعض البراعم السمحاقية تتخصص وتصبح خلايا بانية للعظم وتبدأ في تكوين مادة بينية جديدة فتكون قشرة عظمية حول المادة المتكلسة وبازديادها تضمحل طبقة الكلس وتتكون منطقة عظمية اسفنجية .

ملاحظة //_ عند فحص مقطع طولي لعظم طويل متكون بالطريقة داخل غضروفية فأننا نميز المناطق التالية :-

1- المنطقة الاحتياطية أو الخاملة Reserve Zane : تتكون من نسيج غضروفي فتي شفاف في نهايتي الغضروف المتعظم .

2- منطقة التكاثر Zone of Proliferation :- هي منطقة فعالة تنقسم خلاياها الغضروفية لتكون خلايا جديدة .

3- المنطقة النضوجية Maturation Zone :- في هذه المنطقة خلاياها الغضروفية متضخمة ضمن فجوات واسعة

4- منطقة التكلس Zone of Calcification :تكون المادة البينية قد تكلست .

5- منطقة التآكل Zone of erosion:- تكون الخلايا الغضروفية فيها ميتة مع ذوبان واختفاء قسم من المادة البينية وانفتاح قسم من الفجوات لتكون فجوات أوسع مملوءة بنسيج البرعم السمحاقي .

6- منطقة التعظم Zone of Ossification :- وفيها الخلايا البانية للعظم موجودة ومستقرة على الصفائح الغضروفية المتكلسة .

7- منطقة الامتصاص Zone of Resorption :-ويتقدم التعظم نحو نهايتي الغضروف ويزداد تجويف النقي في الحجم .

Histologist

Dr. Loay H.. Ali