References:

Bacha Jr, W. J. and Bacha, L. M. (2012). *Color atlas of veterinary histology*: John Wiley & Sons.
Muscolino, J. E. (2016). *The muscular system manual-E-Book: the skeletal muscles of the human body*: Elsevier Health Sciences.
Lowe, J. S., Anderson, P. G. and Anderson, S. I. (2018). *Stevens & Lowe's Human Histology-E-Book*: Elsevier Health Sciences.

النسيج العضليMuscular Tissue

- وهو النسيج المسئول عن حركة مختلف أجزاء الجسم بسبب قابليته على التقلص والانبساط.
- ينشأ من طبقة الاديم المتوسطة في الجنين.
- يتكون هذا النسيج من خلايا عضلية بسبب طولها الفارع تسمى بالألياف العضلية تتخللها شعيرات دموية كثيرة.
- لهذه الألياف القابلية على التقلص والانبساط .
- يكون مع الجهاز الهيكلي جهاز لهم يسمى جهاز الحركة المسئول عن حركة أعضاء الكائن الحي .
- يسمى السايتوبلازم في النسيج العضلي بالسايتوبلازم العضلي Sarcoplasm وتسمى الشبكة البلازمية بالشبكة البلازمية العضلية sarcoplasmic reticulum والغشاء البلازمي الغشاء العضلي sarcolemma.

تصنيف العضلات



تصنف العضلات استنادا إلى التركيب الوظيفي إلى :

أولاً : العضلات المخططة الإرادية (الهيكلية striated voluntary muscles(skeletal) .

ثانياً : العضلات الملساء اللاإرادية (الاحشائية smooth involuntary muscles(visceral)

ثالثاً : العضلات المخططة اللاإرادية (القلبية striated involuntary) muscles(cardiac)

ميزات العضلات الهيكلية

1- تشكل جميع العضلات المرتبطة بالهيكل العظمي ومسؤولة عن حركة الراس والاطراف والفكوك .

2- تقلصها إرادي "تحت سيطرة الفرد " .

3- تتألف من ألياف عضلية اسطوانية الشكل **Cylindrical** طويلة جداً غير متفرعة .

4- يحتوي كل ليف عضلي على عدة انوية بيضوية أو متطاولة محيطية الموقع .

5- يصل طول الليف العضلي الواحد إلى 130ملم .

6- تتجمع الألياف داخل العضلة بشكل مجاميع صغيرة وتسمى الحزم fascicles التي بتجمعها مع بعضها تكون العضلة الهيكلية .

7- وتحاط العضلة بأكملها بطبقة من نسيج ضام ليفي كثيف غير منتظم يسمى باللفافة العضلية الخارجية epimysium التي تظهر بشكل غمد ابيض اللون .

8- وكل حزمة fascicle تكون محاطة بنسيج ضام ارق من الأول واقل كثافة يسمى باللفافة العضلية المحيطية المحيطية perimysium .

9- يحاط كل ليف عضلي بغلاف من شبكة دقيقة من ألياف شبكية تسمى باللفافة العضلية الداخلية endomysium.

10- لا تحتوي على اي روابط خلوية cell junctions.

تركيب الليف العضلي الهيكلي

A/ تحت المجهر الضوئي

يظهر الليف العضلي محاط بغشاء رقيق يدعى الغشاء العضلي sarcolemma ويحتوي كل ليف عضلي هيكلي على عدة نوى بيضوية متطاولة محيطية الموقع ويحتوي السايتوبلازم العضلي على يحوي المكونات الحية وغير الحية وكذلك يحتوي على الليفيات العضلية myofibrils التي تتواجد داخل الليف العضلي اما مفردة او بشكل تجمعات . وعندما تتواجد بشكل تجمعات تظهر بشكل حزم يفصل بينها كمية من السايتوبلازم العضلي وترى بالمقطع الطولي بشكل اعمدة تدعى بأعمدة كوليكر koellikers columns وبالمقطع العرضي تسمى مساحات كوهنيم areas of cohnheim

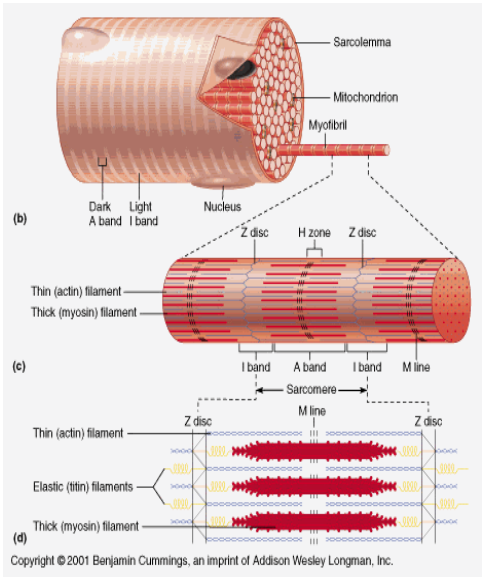

تظهر الليفيات العضلية هذه مخططة عرضياً حيث تتبادل فيها مناطق غامقة مع مناطق فاتحة ويطلق على المناطق الغامقة بقرص A (A-BAND) ويظهر وسط القرص A منطقة افتح من الجوانب تسمى بالقرص H (H_BAND) في داخل القرص H يظهر خط غامق ضيق جداً يسمى خط M(M_LINE) اما

المناطق الفاتحة فيطلق عليها بقرص I(I_BAND) وفي وسط القرصI يوجد خط غامق يسمى خط Z(Z_LINE)
والمسافة المحصورة بين خط Z , وبين خط Z آخر بالوحدة العضلية SARCOMERE
تترتب جميع المناطق الغامقة لجميع الليفيات داخل الليف الواحد بمستوى واحد وكذلك المناطق الفاتحة لذا يظهر الليف وكأنه مخطط عرضي .

- تظهر الألياف بالمقطع بشكل دوائر متساوية الأقطار .

B/ تحت المجهر الالكتروني

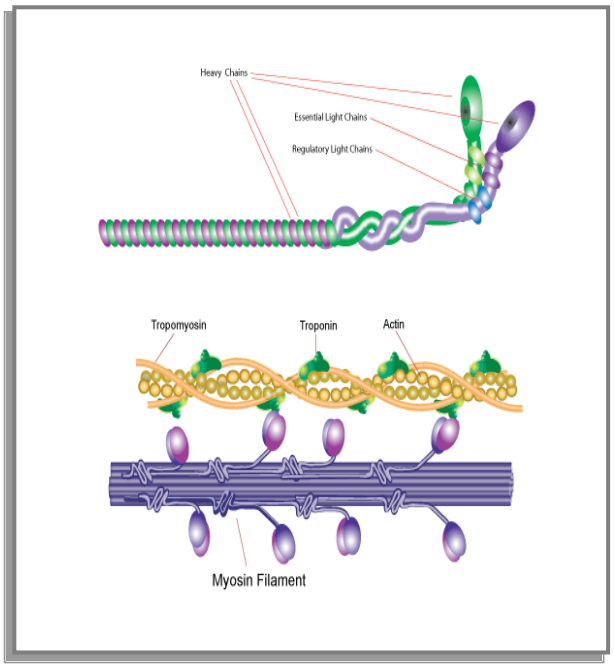

يظهر الليف العضلي مكون من وحدات اصغر بالخيوط العضلية Myofilaments التي تكون بنوعين:

أ- خيوط المايوسين MYOSIN او الخيوط العضلية السميكة (THICK myofilaments) وميزاتها :

1- تتكون من بروتين المايوسين myosin .

2- تتواجد في منطقة A فقط .

3- يكون الجزء الوسطي من الخيط املس بينما تظهر بروزات صغيرة على جانبي الخيط.

4- تكون كل جزئية مايوسين بشكل مضرب الكولف حيث تتألف من وحدتين هي الميرومايوسين الخفيف Light meromyosin الذي يؤلف معظم الساق والميروسين الثقيل .Heavy mero الذي يكون بقية الساق مع الراس.

ب-خيوط الاكتين Actin :(الخيوط العضلية النحيفة) (THIN myofilaments ,) وميزاتها :

1- تكون انحف من النمط الأول .

2- تتكون من بروتين الاكتين .

3- تتواجد في منطقة I وتتداخل مع منطقة A .

4- يتألف الخيط النحيف من بروتين خيطي (F-actin) الذي يتألف من شريطين ملتفين حلزونيا مكون من وحدات ثانوية كروية الشكل .

كما اظهر المجهر الالكتروني إن هناك تداخل بخيوط المايوسين مع خيوط الاكتين بمسافات معينة لذا تظهر خيوط المايوسين أكثر عتمة من الوسط بسبب تداخلهما مع خيوط الاكتين .

وكما اظهر المجهر خط Z لا يكون مستقيم بل يكون بشكل متموج ZIGZAG ويخرج من جانبيه خيوط الاكتين هناك ترتيب بخيوط الاكتين والمايوسين داخل العضلة فشكل خيط اكتين محاط بثلاث خيوط مايوسين وكل خيط مايوسين محاط بستة خيوط اكتين .

- يوجد داخل السايتوبلازم العضلي أعداد كثيرة من المايتوكوندريا تأخذ وضع طولي مع المحور الطولي لليف العضلي وتكون ذات اعراف متقاربة والسبب متطلبات الطاقة العالية للتقلص العضلي

من المحتويات الاخرى هي الشبكة الساركوبلازمية التي تكون بهيئة أنابيب غشائية تكون محددة بغشاء يشكل شبكة حول الليف العضلي Myofibril ، وتترتب هذه النبيبات العضلية بوضع طولي في منطقة A وبروابط عرضية في منطقة H وهناك ترتيب مشابه لقرص I .

* عند اقتراب النبيبات الطولية من منطقة الاتصال بين A , I والتي تسمى (A,I Junction) وفي كل جانب تتصل بها صهاريج Cisternae عرضية متوسطة تدعى بالصهاريج النهائية .Terimnal C . كل اثنين من هذه الصهاريج النهائية تنفصل مع بعضهما البعض بنبيب مركزي مستعرض اصغر قصراً يدعى نبيب T (T-TUBLE) وان اثنين من الصهاريج النهائية مع نبيب T تدعى الثلاث TRAIL ويوجد اثنين من الثلاث في كل قطعة عضلية من عضلات الثدييات بينما يوجد ثلاث واحد في عضلة البرمائيات .

- يشار الى مجموع نبيبات T بجهاز T (T-SYSTEM) الذي له علاقة بالتقلص العضلي فبعد تحفيز الليف العضلي تمر موجة زوال الاستقطاب وتنتشر داخل الليف العضلي عن طريق جهاز T ويؤدي هذا الى تحرر ايونات من الكالسيوم الموجودة داخل الشبكة الساركوبلازمية التي تعتبر أساس لعملية التقلص العضلي .

أنواع الليف العضلي الهيكلي

هناك نوعين من الالياف العضلية استناداً على مظهرها التركيبي وسرعة تقلصها :

أ – الالياف العضلية الحمر RED MUSCLE FIBERS .

* تكون غنية بشبكة من الشعيرات الدموية وبكميات كبيرة من الكلوبين العضلي الذي يعطيها اللون الاحمر.
* تكون رفيعة وليفاتها العضلية غير متميزة بوضوح وذات الاقطار متغيرة .
* تحتوي على اعداد كبيرة من المايتوكونريا الكبيرة الحجم وذات أعراف متقاربة .
* يمتاز خط Z في الليفيات العضلية بأنه اكثر سمك من النوع الآخر .
* تكون متخصصة للتقلص البطئ المتكرر وقتاً طويلاً لذا لا تتعب بسرعة .

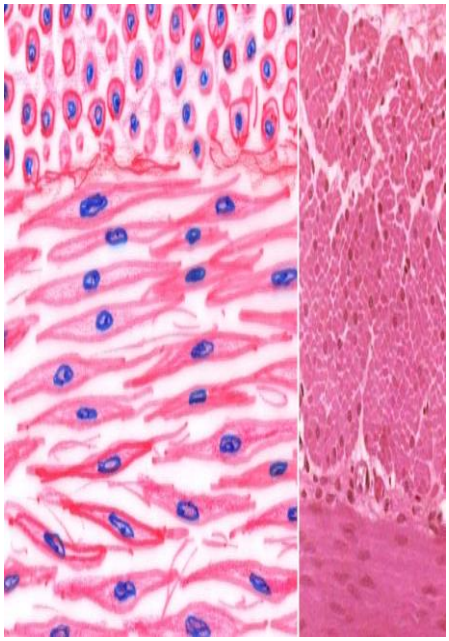

ب – الألياف العضلية البيض WHITE MUSCLE FIBERS

* كمية الشعيرات الدموية والكلوبين العضلي اقل مما هو عليه في النوع الأول .

* ذات أقطار اكبر حجماً وليفيات عضلية أكثر و وأوضح مما هي عليه في الألياف العضلية الحمراء .

* تحتوي على شبكة بلازمية عضلية واسعة و مايتوكوندريا اصغر حجماً واقل عدداً .

* يمتاز خط Z اقل سمكاً من النوع الأول .

* تتواجد بأعداد كبيرة في العضلات التي تستعمل للتقلص السريع لذا تتعب بسرعة .

العضلات الملساء اللاإرادية (الاحشائية)

1- أليافها طويلة مغزليه الشكل مستدقة النهايتين متوسعة الوسط .

2- كل ليف عضلي على نواة واحدة بيضوية مركزية الموقع .

3- يصل طول الليف العضلي من 20–200 مايكرو متر او اكثر كما في جدار الرحم في الحامل بطول 500 مايكروميتر وقطره 5–10 مايكرو متر .

4- وكل ليف يتكون من لييفات دقيقة Myofibers غير مخططة عرضياً.

5- يحتوي السايتوبلازم على خيوط عضلية غير مرتبة بنظام خاص وتكون بثلاث انواع وهي خيوط الاكتين والمايوسين والخيوط المتوسطة (تكون مستعرضة بين النوعين السابقين).

6- تظهر الألياف بالقطع العرضي على شكل مضلعات او مستديرات وبأقطار مختلفة حيث بعض الالياف تحتوي على نواة فيما لا تحتوي الالياف الاخرى عليها كذلك فإن بعض الالياف تظهر ذات قطر كبير والاخرى صغيرة ومتوسطة وهذا يعتمد على موضع القطع فإذا مر القطع في الجزء المتوسع (الحاوي على النواة) سوف يكون الليف كبير القطر وحاوياً على نواة اما اذا مر القطع في النهايات المستدقة لم تظهر الانوية ويكون الليف في المقطع المستعرض صغير الحجم.

7- تقلصها لا يكون تحت سيطرة الفرد لذا يطلق عليها اللاإرادية .

8- تتواجد في الأحشاء الداخلية عدا القلب مثل الأوعية الدموية والممرات التنفسية " الأنبوب الهضمي لذا تسمى العضلات الاحشائية Visceral .

9- تترتب الالياف في العضلة بنظام كامل بحيث إن الجزء المتوسع بالليف يقابل الجزء المتضيق من الليف الآخر وهكذا ويوجد بين هذه الالياف روابط خلوية نوع gap junction.

10- هناك عدد من الحويصلات المنبعجة تسمى CAVEOLAE تشابه عمل جهاز T في الألياف العضلية الهيكلية .

11- وحدة التقلص هي الخلية وليس Sarcomere الموجود في العضلات الهيكلية .

العضلات المخططة اللاإرادية (القلبية)

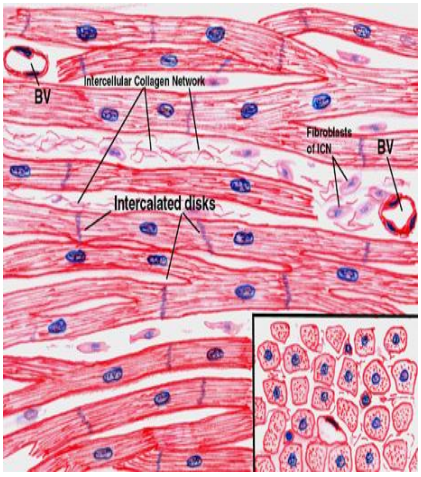

1- توجد في القلب وتمتد إلى قواعد الأوعية الدموية الكبيرة المتصلة بالقلب .

2- تقلص العضلات لا يكون تحت سيطرة الفرد لذا لا إرادية .

تختلف هذه العضلات عن العضلات الهيكلية بالنقاط التالية :

1- اليافها اسطوانية طويلة متفرعة النهاية وبزاوية حادة تلتقي مع فروع ألياف أخرى مكونة تركيبا شبكيا بينما الهيكلية تكون اسطوانية غير متفرعة.

2- توجد الأقراص البينية بين ليف وآخر intercalated discs تمثل مناطق التصاق الخلايا القلبية بعضها مع بعض .

3- كل ليف عضلي يحتوي على 1-2 نوية بيضوية مركزية الموقع .

4- التخطيط العرضي متقارب واقل بوضوح بينما في الهيكلية يكون التخطيط العرضي متباعد وأكثر وضوح .

5- الليفيات داخل الليف العضلي اقل عدد وأكثر سمكاً من الليفيات العضلية الهيكلية .

6- الألياف العضلية القلبية اصغر قطراً من الهيكلية .

7- الليفيات العضلية القلبية تبتعد قليلاً عن النواة لتكون منطقة حولها بينما الليفيات العضلية تملأ الليف العضلي الهيكلي بالكامل .

8- يحتوي السايتوبلازم العضلي القلبي على المايتوكوندريا أكثر عدداً وذات أعراق أكثر مما هو عليه في العضلات الهيكلية .

9- يحتوي الليف العضلي القلبي على شبكة بلازمية اقل وضوحاً من هو عليه في الليف العضلي الهيكلي .

ألياف بركنجي purkinje fibers :

وهي الياف عضلية متخصصة بنقل نبضات التقلص العضلي بصورة اسرع من الالياف القلبية وتوجد تحت الغلاف القلبي الداخلي endocardium قرب عضل القلب myocardium وتكثر في البطين أكثر من الأذين .

وميزاتها :

1- تكون مرتبة بشكل مجاميع صغيرة .

2- أليافها اكثر واسمك من الألياف القلبية الاعتيادية .

3- الليفيات العضلية في كل ليف تكون قليلة وتحتل محيط الليف تاركتاً الوسط للنواة والسايتوبلازم العضلي .

4- سايتوبلازمها غني بالنشا الحيواني (الكلايكوجين) .

5- التخطيط العرضي موجود لكنه اقل وضوح من الألياف القلبية الاعتيادية .

6- تنصطبغ بصبغة افتح لوناً من الألياف القلبية الاعتيادية .

7- الأقراص البينية موجودة لكن لكنها لا ترى بسهولة .

انتهت المحاضرة بعون الله

Histologist :
Dr. Loay H. Ali
2016