References:

Gartner, L. P. and Hiatt, J. L. (2012). *Color atlas and text of histology*: Lippincott Williams & Wilkins.

Young, B., Woodford, P. and O'Dowd, G. (2013). *Wheater's Functional Histology E-Book: A Text and Colour Atlas*: Elsevier Health Sciences.

Mescher, A. L. (2018). *Junqueira's basic histology: text and atlas*: McGraw-Hill Education.

Bacha Jr, W. J. and Bacha, L. M. (2012). *Color atlas of veterinary histology*: John Wiley & Sons.

أغلفة الجهاز العصبي المركزي ((السحايا Meninges)) :-

يكون النسيج العصبي الحي ليناً وسهل التمزيق لذا يحتاج إلى حماية يحصل عليها من عظام الجمجمة في حالة الدماغ ومن العمود الفقري في حالة الحبل الشوكي ، ويغطي الدماغ والحبل الشوكي ثلاث أغلفة تسمى السحايا وهي :-

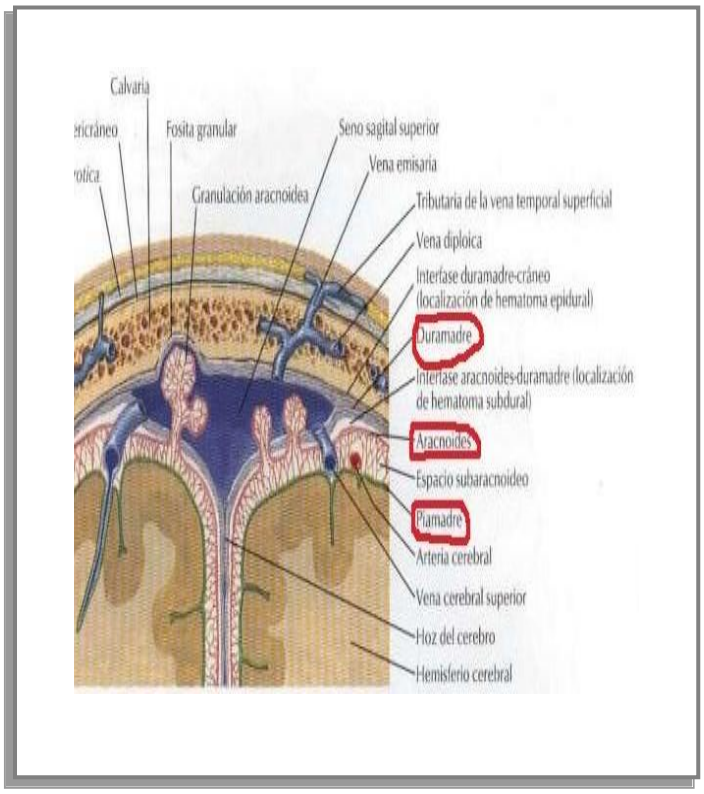

أ- الأم القاسية Dura mater :-

مميزاتها :-

1- عبارة عن غلاف ليفي قوي غير مطاط.

يبطن الجمجمة مكون ما يعرف بالجافية (القاسية) القحفية Cranial dura ويبطن القناة الفقرية ويحيط بالحبل الشوكي مكوناً الجافية الشوكية Spinal dura .

2- يتكون هذا الغلاف الليفي من طبقتين الخارجية عبارة عن نسيج ضام كثيف غير منتظم تكثر فيه الأوعية الدموية وهي تمثل سمحاق العظم الخارجي للجمجمة، أما الطبقة الثانية الداخلية فهي عبارة عن نسيج ضام كثيف اقل كثافة من الأول ويبطنها من الداخل صف واحد من خلايا مسطحة متوسطة Mesothelium وتكون فيها الأوعية الدموية اقل من الطبقة الخارجية، وتكون حافتا الطبقتين ملتحمتين مع بعضهما إلا في مناطق محددة وهي الجيوب الدموية الوريدية الكبيرة.

3- أما في حالة القاسية الشوكية فإنها تتكون من طبقة واحدة مستمرة مع الطبقة الداخلية للجافية القحفية. ينفصل غلافا الجافية الشوكية عن سمحاق العظم للعمود الفقري بحيز ضيق يسمى بالحيز ما فوق الجافية Epidural space، وهناك حيز أيضاً بين الأم القاسية والعنكبوتي يسمى بالحيز ما تحت الجافية Subdural space .

ب- العنكبوتي Arachnoid :- ويتميز بما يلي :-

1- عبارة عن غشاء ليفي دقيق غير وعائي (لا تنتشر فيه الأوعية الدموية) .

2- ينفصل هذا الغشاء عن الأم الحنون Pia mater بحيز يتخلله العديد من الحواجز ويسمى بالحيز أو الفسحة تحت العنكبوتي Subarachnoid space التي تكون مملوءة بسائل المخي الشوكي Cerebro-spinal fluid .

3- يكون سطح العنكبوتي وسطح الحواجز الممتدة منه مغطاة بصف واحد من خلايا طلائية مسطحة التي قد تكون لها قابلية التهامية .

4- يرتبط العنكبوتي مع الأم القاسية ببروزات ناشئة من العنكبوتي تدعى بالزغابات العنكبوتية Arachnoid villi .

جـ - الأم الحنون Pia mater :- ويتميز هذا الغشاء :-

1- عبارة عن طبقة رقيقة من نسيج ضام مفكك مكون من شبكة دقيقة من ألياف بيض وصفر وشبكية والكثير من الأوعية الدموية .
2- يكون السطح الخارجي لهذا الغشاء مغطى بنسيج حرشفي بسيط ، بينما السطح الداخلي يكون بتماس مع مادة الدماغ والحبل الشوكي .
3- قد يطلق على الأم الحنون والعنكبوتي تسمية واحدة وهي الحنون العنكبوتي Pia-arachnoid بسبب وجود الترابط بينهما .
4- تمر الشرايين من الأم الحنون إلى المادة الداخلية للدماغ والحبل الشوكي وتنتشر فيه على شكل شبكة من الأوعية الدموية الشعرية .
5- ترجع الأوردة إلى الأم الحنون ومنها إلى الجيوب الدموية الوريدية في الأم القاسية حيث لا توجد أوعية لمفاوية في الجهاز العصبي المركزي .

- **النهايات العصبية Nerve ending :-**

وهي تراكيب متحورة خاصة توجد في نهاية الألياف العصبية في الأعضاء ، وتكون هذه النهايات بعضها بشكل مستقبلات حسية Sensory receptors حيث تعتبر في هذه الحالة هي تشجرات ، حيث تقوم باستلام الحوافز ونقلها من العضو الموجود فيه . ويكون البعض الآخر نهايات حركية أو مؤثرة Effectors or motor nerve ends حيث يمثل وضيفياً المحور حيث توصل السيالات العصبية من المراكز العصبية إلى النسج الأخرى للاستجابة لها .

❖ **أولا :- المستقبلات الحسية Sensory receptors :-**

تصنف استناداً إلى نوعية الإحساس الخاص إلى :-

أ- مستقبلات حرارية Thermo receptors :- (تكون حساسة للتغيرات الحرارية) .
ب- مستقبلات ميكانيكية Mechano receptors :- (تكون حساسة للمس والضغط) .
ت- المستقبلات الكيميائية Chemo receptors :- (تكون حساسة للتغيرات الكيميائية) .
ث- مستقبلات التناضح Osmo receptors :- (تكون حساسة لتغيرات الضغط التناضحي) .

وتصنف أيضاً المستقبلات الحسية استناداً إلى المظهر الخارجي إلى :-

أ- النهايات الحرة أو العارية (غير المحفظة) Free or nake ends :-

وهي النهايات التي لا ترافقها أنواع أخرى من الخلايا .

ب- المحفظة Encapsulated :- وترافقها عناصر خلوية غير عصبية .

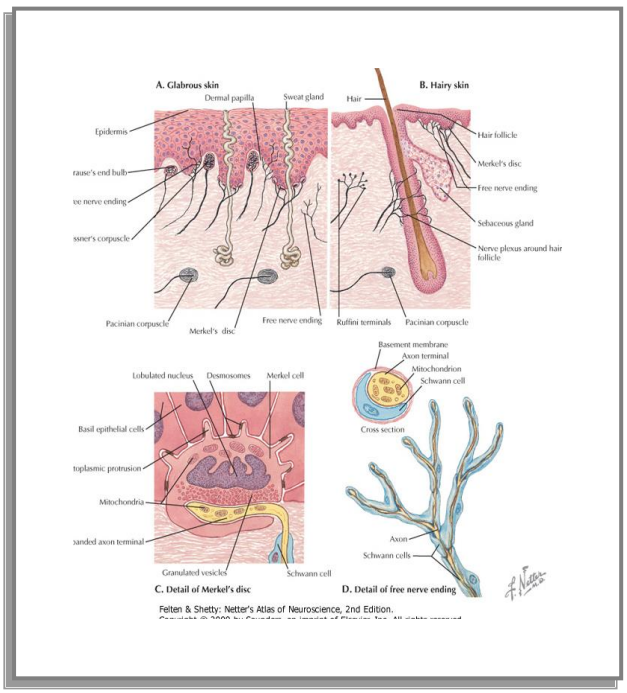

أ- المستقبلات العصبية الحرة (غير المحفظة) :

ميزاتها :-

1- وتمثل الألياف العصبية الحسية الواردة التي تنتهي على شكل نهايات عصبية في أنسجة متعددة ويكون معظمها في الجلد .

2- تكون الألياف العصبية لهذه النهايات نخاعية أو غير نخاعية صغيرة القطر .

3- تفقد هذه الألياف جميع أغلفتها قبل انتهائها وتصبح عارية تمر بين خلايا بشرة الجلد .

4- تستلم إحساسات اللمس والألم والحرارة .

5- أما جريبات الشعر فإنها تحيطها نهايات عصبية ما حول الشعرة والتي هي عبارة عن فروع من ألياف عصبية طويلة وملتفة حلزونياً في الأدمة .

6- يرافق بعض النهايات العصبية هذه خلايا بشروية متخصصة فمثلاً في بشرة الجلد والخلايا الطلائية لجريبات الشعر تكون هذه النهايات العصبية على شكل نهايات شبيهة بالقرص تسمى بأقراص أو جسيمات ميركل Merkel's discs وتستجيب هذه الأقراص على الأقل لحوافز الاهتزازات .

ب- النهايات العصبية المحفظة :- وهذه تكون مغلفة بمحفظة Capsule وتتضمن الأنواع التالية :-

1- جسيمة باسيني Pacinian corpuscle :-

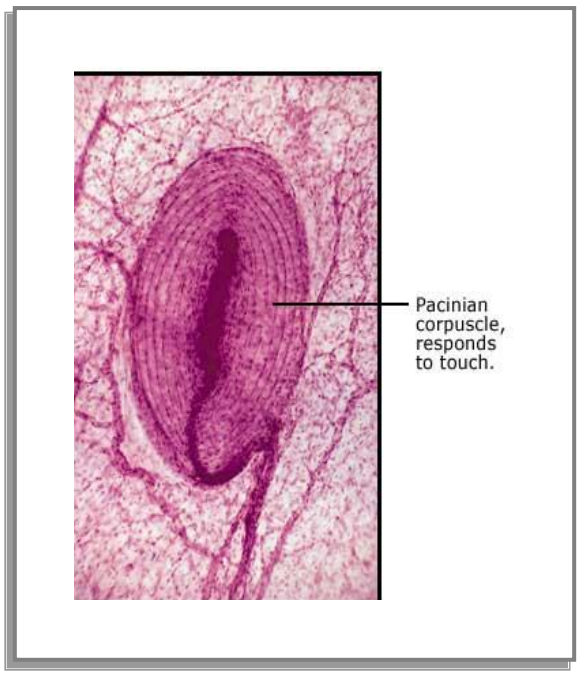

* توجد في النسيج تحت الجلدي Subcutaneous tissue لراحة اليد وأخمص القدم والبنكرياس وغيرها، وتسمى أحياناً بالجسيمة الصفائحية Lamellated

* شكلها كروي أو بيضوي كبير الحجم وهي تشبه البصلة من الناحية التركيبية .

* يجهز كل جسيم ليف عصبي نخاعيني يفقد غمد شوان ثم يفقد غمده النخاعيني قبل مروره ضمن اللب البروتوبلازمي للجسيمة فيصبح ليف غير نخاعيني ينتهي بنهاية متوسعة .

* يحاط اللب هذا بصفائح متراصة يبلغ عددها حوالي 60 صفيحة والتي تتكون كل صفيحة من نسيج ضام (ألياف مع طبقة مفردة من خلايا مسطحة) .

* تستجيب هذه الجسيمات للإحساس بالضغط والاهتزاز .

2- جسيمة مايسنر Meissner's corpuscle :-

* توجد في الطبقة الحليمية لأدمة جلد راحة اليد وأخمص القدم وخصوصاً رؤوس الأصابع .

* شكلها بيضوي وتتألف من خلايا النسيج الضام المسطحة والتي تتخذ وضعاً مستعرضاً ويكون بعضها موازياً للبعض الأخر .

* تحاط الجسيمة بمحفظة نسيج ضام .

* يدخل الجسيمة ليف عصبي نخاعيني واحد أو أكثر وعند ذلك يفقد غلافه النخاعيني ويمر بالجسيمة حيث يتفرع ويتخذ مساراً حلزونياً بين عناصر النسيج الضام .

* تستجيب هذه النهايات لحوافز اللمس .

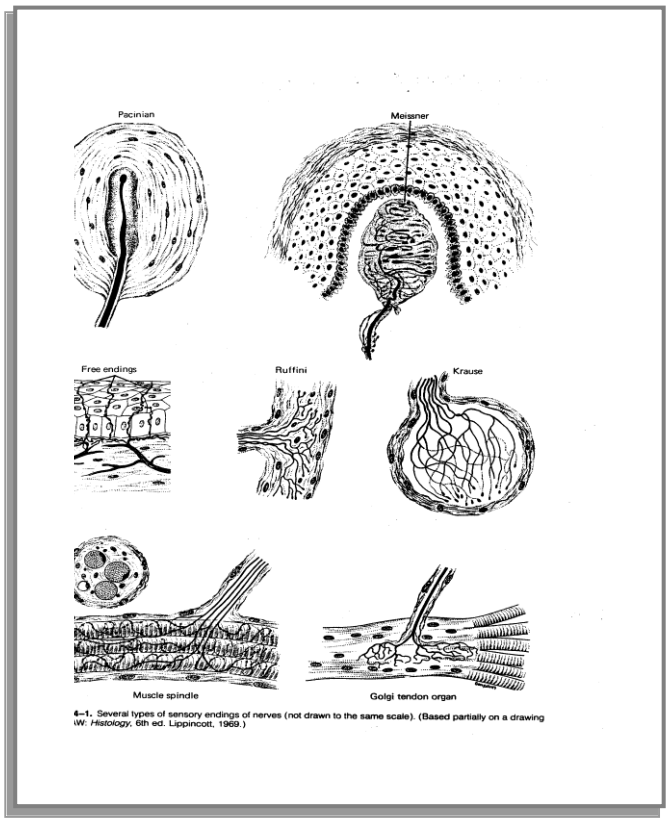

4–1. Several types of sensory endings of nerves (not drawn to the same scale). (Based partially on a drawing in W. *Histology*, 6th ed. Lippincott, 1989.)

3- البصلة النهائية لكراوز End bulb of Krause :-

* توجد في الشفاه والأعضاء التناسلية الخارجية.

* كروية الشكل محاطة بمحفظة سميكة مستمرة مع اللفافة العصبية الداخلية .

* يفقد الليف العصبي غمده النخاعيني عند دخوله الجسيمة ويتفرع ويلتوي وينتهي بنهايات هراوية .

* تكون مستلمات ميكانيكية .

4- جسيمة روفيني Corpuscle of ruffini:-

* توجد في أدمة الجلد وتحت الأدمة .

* تكون أكثر تسطحا من البصلة النهائية لكراوز وتحاط بمحفظة رقيقة .

* تكون مستلمات ميكانيكية .

5- النهايات العصبية الوترية لكولجي :-

- وتدعى بالعضو الوتري لكولجي Golgi tendon organ :-

* تقع في الأوتار قرب اتصالها بالعضلة .

* تتكون من حزم من الألياف الوترية الطويلة، ومغلفة بمحفظة صفائحية.

* تحتوي على نهايات عصبية غير نخاعية تتفرع حول الحزم الوترية.

* تتحفز بتمدد أو تقلص العضلات المرافقة.

6- المغازل العضلية Muscle spindles:-

* تراكيب مغزلية الشكل تقع ضمن العضلة المخططة .

* يحاط كل منها بمحفظة من نسيج ضام كثيف .

* تحتوي على القليل من الألياف العضلية المخططة وتسمى بالألياف داخل مغزلية ، أما التي تقع خارج المغازل وهي الأكثر تسمى بالألياف خارج مغزلية .

* تكون الألياف داخل مغزلية على نوعين :-

أ- الألياف الكيسية النووية :Nuclear bag fibers-

تقع عدة انويه قرب وسط الليف وتكون هذه المنطقة متوسعة بشكل كيس .

ب-الألياف ذات السلسلة النووية Nuclear chain fibers :-

وتكون الأنوية بشكل صف دون أن يرافقها توسع وتكون أكثر عدداً واقصر طولاً وأسرع تقلصاً من الألياف الكيسية النووية .

* يؤخذ التجهيز العصبي المركزي للألياف داخل مغزلية للمغازل العضلية من الخلايا العصبية للقرن الأمامي للحبل الشوكي والتي تسمى بالخلايا العصبية كاما Gamma-neurons ، أما الخلايا العصبية التي تجهز ألياف العضلة تسمى بالخلايا العصبية ألفا Alpha-neurons .

* تزود هذه المغازل العضلة بمعلومات إلى الدماغ حول مدى تمدد العضلة .

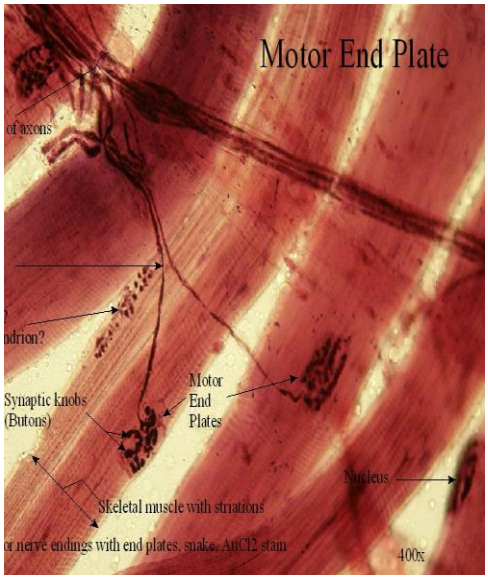

❖ ثانياً :- النهايات العصبية الحركية أو المؤثرة Motor nerve end or effector :-

* تتمثل بالصفائح الحركية النهائية Motor end plates في الألياف العضلية الهيكلية .

* عندما يقترب العصب من العضلة الهيكلية يتفرع إلى عدة ألياف عصبية ثم يتفرع كل ليف

عصبي عند اقترابه من سطح الليف العضلي الواحد إلى فروع دقيقة وينتهي كل فرع منها بتوسع غير منتظم بحيث

يتداخل غشاؤه البلازمي مع الغشاء البلازمي لليف العضلي وبطيات عديدة ، بعدها يفقد الليف العصبي غمده النخاعيني تدريجياً قبل توسع نهايته ، ويحتوي هذا التوسع على حويصلات دقيقة وأعداد كبيرة من المايتوكوندريا وهذه الحويصلات في الحقيقة تمثل حويصلات التشابك العصبي Synaptic vesicles التي تحتوي على الاستايل كولين الذي عند تحرره يسبب التقلص العضلي في تلك المنطقة حيث تعمل هذه المادة على زيادة نضوحية الغشاء العضلي عن طريق جهاز T ثم ينتقل الإيعاز إلى الشبكة الساركوبلازمية الداخلية فتزيد من نضوحيتها فتحرر ايونات +Ca التي تحرك آلية الانزلاق للتقلص العضلي .

- **الحبل العصبي Nerve cord :-**

يظهر الحبل العصبي في المقطع المستعرض بيضوي الشكل تقريباً ، وينقسم جزئياً من الجهة الخلفية أو الظهرية إلى نصفين أيمن وأيسر بواسطة حاجز خلفي أو ظهري ناصف Posterior or dorsal median septum ، أما من الجهة الأمامية أو البطنية فيوجد هناك شق عميق طولي يدعى بالشق الناصف البطني أو الأمامي Anterior or ventral median fissure . يحاط الحبل العصبي هذا بأكمله بالأم الحنون Pia mater . هناك منطقة وسطية تظهر بشكل حرف H في المقطع المستعرض تسمى بالمادة السنجابية Gray matter التي تتكون بصورة رئيسية من أجسام الخلايا العصبية .

يدعى الضلعان العلويان لهذه المادة السنجابية بالقرنين الخلفيين أو الظهريين Posterior or dorsal horns ويكونان طويلين ونحيفين ، أما الضلعان السفليان فيسميان بالقرنين البطنيين أو الاماميين Anterior or ventral horns اللذان يكونان قصيرين وسميكين . تقع القناة المركزية Central canal المبطنة بالبطانة العصبية Ependyma ضمن الصوار السنجابي Gray commissure الذي يصل ما بين نصفي المادة السنجابية

* تحاط المادة السنجابية بالمادة البيضاء White matter المكونة بصورة رئيسية من الألياف العصبية النخاعينية وغير النخاعينية . تسمى المادة البيضاء الموجودة أسفل الصوار السنجابي بالصوار البطني الأبيض .

* تكون الخلايا العصبية في المادة السنجابية متعددة الأقطاب .

- **المخيخ Cerebellum :-**

يتكون من فصين نصف كرويين أيمن وأيسر ومن فص وسطي يسمى دودة المخيخ ، ويتكون من منطقة وسطية من المادة البيضاء تسمى اللب Medulla ويحيط باللب طبقة من المادة السنجابية تدعى القشرة Cortex .

- **أولا :- القشرة Cortex :- وتتكون من ثلاث طبقات هي :-**

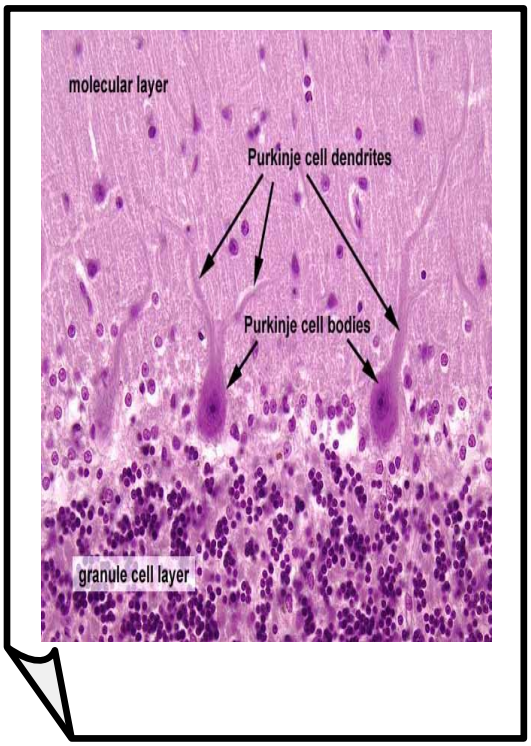

1- الطبقة الجزيئية الخارجية Outer molecular layer :- تحتوي على القليل من خلايا عصبية وعدد كبير من ألياف عصبية غير نخاعينية وتحتوي على نوعين من الخلايا :-

أ- الخلايا النجمية Stellate cells :- تقع قرب السطح وتكون صغيرة نجمية الشكل ذات بروزات قصيرة .

ب- الخلايا السلية Basket cells :- تكون اقرب إلى الطبقة الوسطية وذات محور واحد طويل وتشجرات قصيرة وينتهي المحور بتفرعات تحيط بجسم خلية بركنجي .

2- طبقة وسطية مكونة من صف واحد من خلايا كبيرة الحجم تسمى خلايا بركنجي Purkingi cells التي تكون دورقية الشكل لها تشجرات قليلة وسميكة وتتفرع هذه التشجرات بدورها إلى فروع اصغر فاصغر مشكلة ما يشبه المروحة اليدوية ، ومحور هذه الخلية يمتد باتجاه منطقة اللب .

3- الطبقة الحبيبية الداخلية Inner granular layer :- تتكون من عدد كبير من خلايا عصبية صغيرة ذات 3-6 تشجرات قصيرة ومحور غير نخاعيني يمتد إلى الطبقة الخارجية الجزيئية للقشرة .

- **ثانياً :- اللب Medulla :-** ويحتوي على ثلاث أنواع من الألياف وهي :-

1- محاور خلايا بركنجي وهي الألياف الرئيسية الصادرة من القشرة .

2- الألياف المتسلقة Climbing fibers :- وهي ألياف واردة تنتهي بخلايا بركنجي .

3- ألياف طحبانية Mossy fibers :- وهي ألياف واردة تنتهي مع الطبقة الحبيبية .

* وظيفة المخيخ تتعلق بحركات العضلات المخططة الإرادية وهو مسؤول عن التناسق والتوازن في الجسم .

- **المخ Cerebrum :-**

- يتكون من نصفي كرة الجزء الخارجي يمثل المادة السنجابية وتسمى بالقشرة المخية Cerebral cortex وتحيط بالمادة البيضاء الداخلية الموقع .

* تكون الخلايا في منطقة القشرة المخية متعددة الأقطاب وذات أشكال وأحجام مختلفة فمنها الهرمية Pyramidal والنجمية Stellate والمغزلية .

* يمكن تمييز الطبقات المكونة للقشرة المخية من الخارج نحو الداخل وهي :-

1- الطبقة الجزيئية أو الظفيرية Molecular or plexiform layer :-

* وهي الطبقة الخارجية من قشرة المخ .

* يتكون معظمها من ألياف عصبية موازية للسطح وتمثل تشجرات الخلايا الموجودة أسفلها .

* هناك خلايا عصبية صغيرة نجمية أو مغزلية الشكل تدعى خلايا كاجال Cajal's cells .

2- الطبقة الحبيبية الخارجية Outer granular layer :-

* تلي الطبقة الأولى وتحتوي على خلايا هرمية صغيرة تشجراتها القمية تتجه نحو الطبقة الجزيئية الخارجية ومحاورها تتجه نحو الطبقات العميقة .

3- الطبقة الهرمية الخارجية Outer pyramidal layer :-

* تحتوي على خلايا هرمية متوسطة الحجم في الجزء الخارجي وخلايا هرمية اكبر حجماً في الجزء العميق . تشجراتها القمية تنتهي في الطبقة الخارجية الجزيئية والمحاور نحو الطبقات العميقة وتصل الكثير منها إلى المادة البيضاء .

4- الطبقة الحبيبية الداخلية Inner granular layer :-

* تكون محطة تسلم رئيسية لقشرة المخ حيث تفرغ المحاور العصبية القادمة سيالاتها العصبية في هذه المنطقة . والخلايا الشائعة فيها هي خلايا عصبية نجمية الشكل .

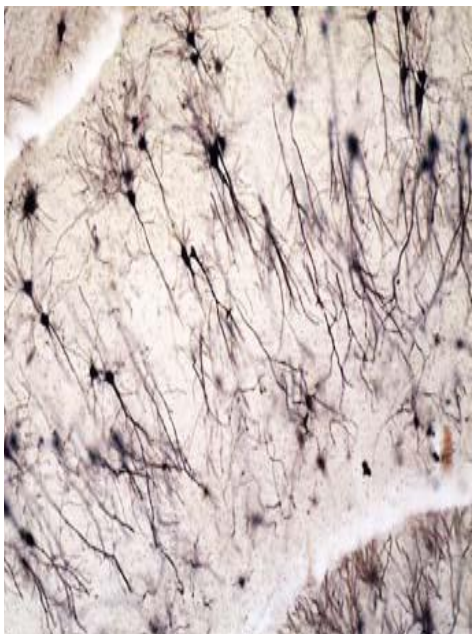

5- الطبقة الهرمية الداخلية Inner pyramidal layer :-

* توجد فيها اكبر الخلايا الهرمية التي تتجه محاورها إلى المادة البيضاء أما تشجراتها إلى الطبقات السطحية .

6-طبقة الخلايا متعددة الأشكال Polymorphic or multiform layer :-

* تعتبر أعمق طبقات القشرة وقريبة من المادة البيضاء .

* يوجد فيها خلايا عصبية مختلفة الأشكال.

* النوع الغالب هي الخلايا المغزلية .

* تتكون المادة البيضاء من ألياف عصبية نخاعينية وتتخللها

خلايا دبقية وتقع الألياف في ثلاثة مجاميع :-

أ- ألياف مرابطة Association fibers .

ب- ألياف صوارية Commissural fibers .

ج- ألياف ارتسامية Projection fibers .

د . لؤي حاتم علي

مدرس المادة