الطفيليات العملي

المختبر الثالث

المصادر

١- علم الطفيليات الطبية Medical parasitology (٢٠٠٢).
د.والتربيك و د. جونديفيز. ترجمة. د.محمد خير الحلبي. لفصل الرابع عشر ص٣٣١-٣٥٦.

٢- اساسيات علم الطفيليات العملي١٩٨٧. عبد اللطيف مولان. جامعة الموصل.

3- https:// images. App. Goo.gl/wdrwqiv7hejfez9k9.

4- https://images. App.goo.gl/ncjaeufpuxn4wv9m9.

5- http://images.app.goo.gl./nyvvgtenhcxurzb6

6- https://en.m.wikipedia.org/wiki/taenia-solium

Kingdom : Animalia

Sub kingdom :Metozoa

Phylum :Platyheminthes

Class : Cestoda الديدان الشريطية

Subclass : Eucestoda الديدان الشريطية الحقيقية

Order: Cyclophyllidea الديدان الشريطية العقلية

Species: Taenia saginata , Taenia solium , Echinococcus granulosus

Taenia saginata

الدودة الشريطية العزلاء unarmed tapeworm أو دودة البقر الشريطية (beef tape worm)

disease : تسبب مرض داء الشريطيات Taeniasis

المضيف النهائي و المضيف الخازن final and reservoir host : يعتبر الإنسان المضيف النهائي الوحيد المعروف

المضيف الوسطي intermediate host: الأبقار cattle

الطور المعدي للمضيف النهائي : الكيسية المذنبة البقرية cysticercus bovis

الطور المعدي للمضيف الوسطي : البيوض eggs

موقع الاصابة للمضيف النهائي : الامعاء الدقيقة small intestine، اكثر شيوعاً في الصائم jejunum راس الدودة مطمورفي الطبقة المخاطية mucosa.

الاصابة : تحدث إصابة المضيف النهائي عن طريق تناول لحم بقري غير مطبوخ او غير مطبوخ جيداً undercooked beefحاوي على الكيسية المذنبة البقرية.

الأطوار التي يمر بها الطفيلي في دورة الحياة :-

1. **الدودة البالغة adult worm:-** تعيش الديدان البالغة في الأمعاء الدقيقة small intestine وهي اكبر من دودة الخنزير الشريطية ، ذات لون ابيض براق طولها عادتاً 5 متر أحيانا في الظروف الملائمة أطول تصل الى 25 متر وتتألف الدودة الناضجة من حوالي 1000 – 2000 قطعة جسمية.

أهم مكونات الدودة :-

أ. **الرؤيس scolex (head) :** معيني الشكل يتراوح قطره بين 1 – 2 ملم مربع في المقطع العرضي ويحمل أربعة ممصات suckers نصف كروية مرتبة تناظرياً تقع عند الزوايا الاربعة تعمل اعضاء للالتصاق، ولايمتلك خطم rostellum ولا اشواك hooks أي اجرد ولذلك سميت الدودة الجرداء. يلي الراس رقبة neck اقل عرضاً من

الراس لكنها اطول منه عدة مرات يليها قطع جسمية غير ناضجة immature ثم قطع ناضجة mature ثم قطع جسمية حبلى gravid.

ب. **القطعة الناضجة mature segment :** تتميز بالعديد من المواصفات التالية هي : المبيض ovary مكون من فصين , الرحم عبارة عن أنبوب طويل مسدود ولايحتوي على فتحة رحمية , يتألف الجهاز التناسلي الذكري من عدد كبير من الخصى يتراوح عددها مابين 300 – 400 خصية testes وتكون مبعثرة على طول القطعة ولكنها أكثر تركيزاً في الحواف.توجد فتحة تناسلية gentile pore تفتح على الغلاف الجانبي للقطعة الجسمية .

ج. **القطعة الحاملة gravid proglottid** تتميز بما يلي :- طولها اكبر من عرضها يتراوح بين 20 ملم الطول والعرض 5 ملم , تكون مشغولة بصورة رئيسية بالرحم uterus المتفرع إما بقية الأعضاء فهي مضمحلة , يتراوح عدد تفرعات الرحم الجانبية uterus lateral branches بين 15 – 30 تفرع .

2.**البيوض eggs :** كروية spherical الشكل يتراوح قطر البيضة بين 30 – 40 مايكرون , عندما تطرح خارجاً من القطعة الجسمية تكون محاطة بغشاء جنيني رقيق شفاف لكن حالاً يختفي. تحاط بغلاف خارجي مخطط بصورة شعاعية ذا لون بني بسبب صبغة الصفراء bile هو غلاف الجنين embryophore تحتوي في المركز او الوسط جنين كامل النضج مع ثلاث ازواج من الاشواك لذلك تدعى (جنين سداسي الأشواك hexacanth embryo).البيوض لا تطوف في المحلول المشبع الملحي.

3. **الكيسية المذنبة البقرية او الدودة المثانية Cysticercus bovis or bladder worm** : وهي الطور اليرقي للدودة الشريطية الجرداء وتوجد في عضلات muscles المضائف الوسطية (الماشية), وتتميز بكونه حويصلة بيضوية الشكل مملوئة بسائل حليبي ابيض شفاف حجمها (5 X 10um) تحتوي على رأس منغمد غير مسلح في داخلها.ممكن ان ترى مرئية نقاط بيضاء لماعة في لحم البقر المصاب .

التشخيص diagnosis: التشخيص يتم حيث المريض يشعر ان القطع الجسمية proglottides تزحف اسفل وخارج المخرج بشكل مفاجئ او تلاحظ بالعين المجردة في الغائط. الفحص المجهري للغائط يكشف البيوض. التطويف الملحي غي مناسب للبيوض المتركزة بالغائط ؛ طريقة الترسيب formol –ether sedimentation مفيد للكشف عن البيوض.التمييز بين الانواع لا يتم عن طريق البيوض لانها متشابهة تماما لكل الانواع . لذلك يتم التمييز بين الانواع طريق استعمال عدسة يدوية ، وتضغط القطع الحبلى gravid بين شريحتين زجاجية ، حيث نرى تفرعات الرحم بشكل جيد ونحسب عدد التفرعات الجانبيى للرحم (15 – 20 تفرع جانبي في T.Saginate؛ اقل من 13 تفرع جانبي في T.Solium).

الدودة الشريطية البقرية *Taenia saginata*	
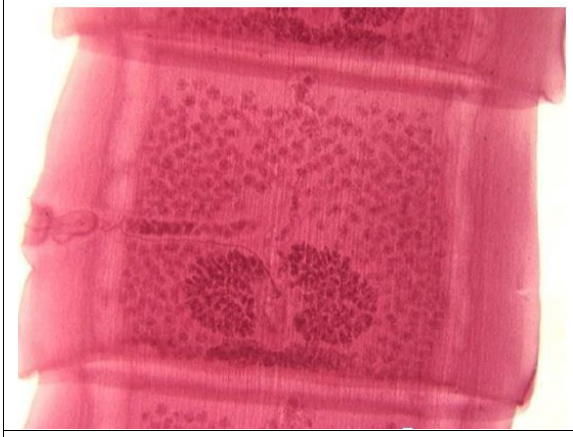	
Mature segment	Adult
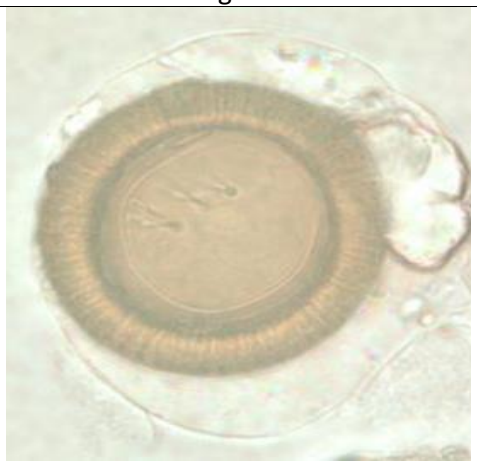	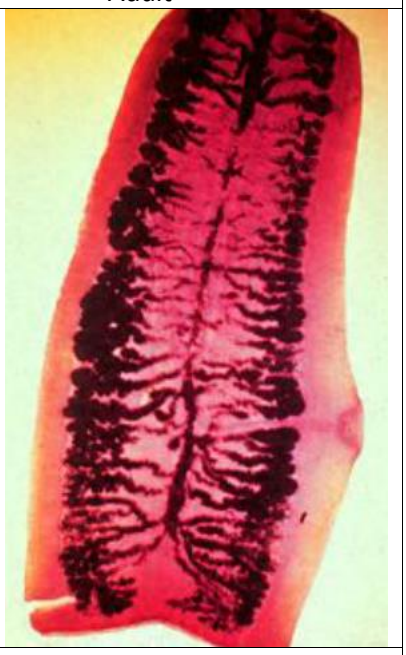
egg	Gravid proglottid

الدودة الشريطية الخنزيرية *Taenia solium*

- **تسمى دودة لحم الخنزير الشريطية Park tape worm**
- **أو الدودة الشريطية المسلحة Armed**
- **وتنتشر في ارجاء عديدة من العالم حيث يؤكل لحم الخنزير نيئاً او مطهياً بصورة غير جيدة و تكاد الإصابة ام تكون معدومة بين المسلمين و اليهود لعدم تناولهم لحوم الخنازير**

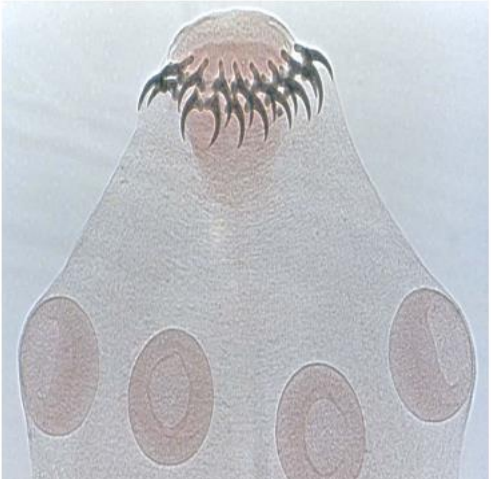

- **المظهر الخارجي :** تشبه هذه الدودة الدودة البقرية في كثير من النواحي و لكن الرأس يحمل اربعة محاجم كوبية الشكل و خطم مزود بصفين من الكلاليب .
- الدودة هذه اقصر طولاً حيث يتراوح طولها بين 1.8-3 متر وربما اطول
- ويتراوح عدد القطع الجسمية بين 800-1000 قطعة .

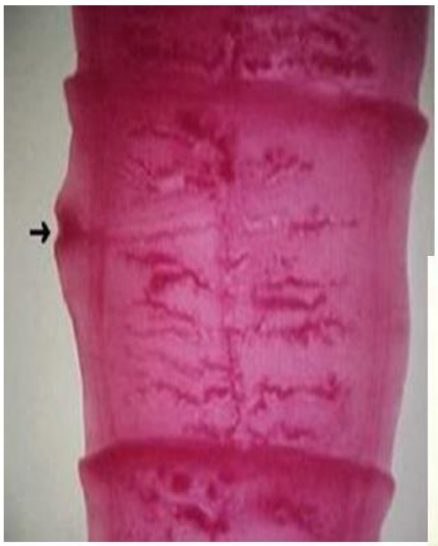

- **القطع الناضجة اقل استطالة مما في الدودة البقرية و المبيض فيها ثلاثي التفصص . يشتمل الرحم في القطع الحبلى على 7-12 فرعاً جانبياً . القطع الحبلى اقل نشاطاً و اكثر**

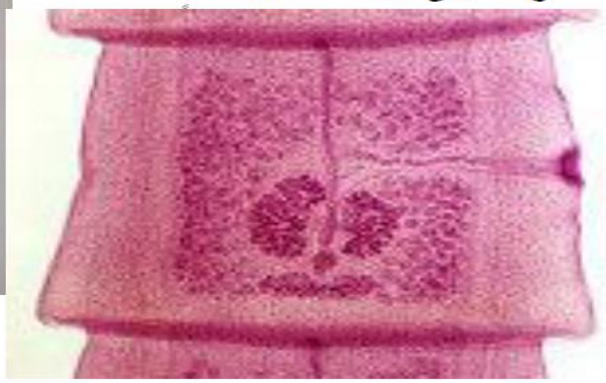

Echinococcus granulosus

دودة الاكياس المائية أو الدودة العدرية hydatid worm

disease تسبب مرض داء الاكياس المائية أو العدرية Hydatidasis أو داء المشوكات

المضيف النهائي والخازن :- الكلاب dogs وبعض أفراد العائلة الكلبية canines

المضيف الوسطي :- الإنسان ، والأغنام والمواشي sheep and cattle واكلات الأعشاب الأخرى herbivores

الطور المعدي للمضيف النهائي :- الأكياس المائية Hydatid cyst , تتم الإصابة بتناول الأحشاء الداخلية للمضيف الوسطي الأغنام والمواشي .

الطور المعدي للمضيف الوسطي :- البيوض eggs

الإصابة للمضيف الوسطي : تتم الإصابة الإنسان بتناول غذاء أو شراب ملوث حاوي على البيوض او حتى الأصابع الملوثة قد تحتوي على البيوض .

الصفات العامة :-

1- **الدودة البالغة adult worm** : تعتبر اصغر دودة شريطية طولها يتراوح بين(3-6 ملم) تتكون من scolex رأس هرمي او كمثري الشكل يحمل خطم بارز rostlum يحمل بصفين من الأشواك hooks (30 – 36 شوكة) وأربعة محاجمsuckers كأسية الشكل ويلي الرأس عنق neck قصير وثلاث قطع جسمية

2- **القطعة الأولى غير ناضجة** immature proglottid تضم أعضاء تناسلية غير واضحة المعالم .

3- **القطعة الناضجة** mature proglottid : مستطيلة الشكل تحمل أعضاء تناسلية ذكرية وأنثوية كاملة النضج.

4- **القطعة الحبلى أو الممتلئة** proglottid gravid :اطول واعرض من باقي الجسم تحتوي رحم متفرع uterus(12-15 تفرع) ممتلئ بالبيوض يصل الى 500 بيضة eggs .

5- الكيس العدري الأحادي الفجوة unilocular Hydatid cyst : الطور اليرقي larva stage كروي الشكل , ينمو ويتضخم ببطئ الى 0.5-1سم في حوالي 6 اشهر ويحتاج لعدة سنوات لتكملة نموه ويتكون من :-

1. طبقة خارجية عديمة النوى تسمى المحفظة ليفية capsule fibrous سمكها 1 ملم تفرزها الأنسجة الضامة في العضو المصاب , وتسمى غلاف كاذب .

2. يضم الكيس المائي تجويفا واحد أو ردهة واحدة unilocular تحاط بجدارين مختلفين خارجي غير خلوي مخطط بشكل طبقة دائرية يدعى الطبقة المخططة laminated layer

sterile cyst. ومما يجدر ذكره انه قد يتكون من جدار الكيس المائي اكياس اخرى تشبه في تركيبها الكيس الكبير (الابوي) تنمو الى الخارج او الداخل تسمى الاكياس الثانوية او البنوية daughter cysts .

التشخيص diagnosis :- الفحوصات الاشعاعية بالاشعة السينية X-ray والتقنيات الصورية الاخرى على سبيل المثال ultrasongraphy السونار وCT scan المفراس يساعد في التشخيص في معظم الحالات. يعتمد التشخيص المختبري النهائي على تمييز الرؤوس وعلب الحضنة والأكياس البنوية بعد ازالة الكيس جراحياً وفحص محتويات الكيس مجهرياً وعمل مقاطع نسيجة للكيس.الطرق المناعيةImmunological methods تتضمن 1. Casonis intradermal test هذا الاختبار يتضمن استعمال مستضد antigen الطفيلي نحصل عليه بجمع السائل العدري hydatid fluid من اكياس من الانسان او الحيوانات المصابة ويعقم ويصفى عن طريق اوراق ترشيح ثم يحق 0.2مل تحت الجلد في الذراع في الحالة الموجبة positive نلاحظ تهيج كبير حوالي 5 سم في القطر مع عدة رؤوس تظهر خلال 20- 30 دقيقة في المكان وتختفي في خلال ساعة.2.CFT 3.Latex agglutination ELISA.4 تستعمل هذه الطريقة لكشف مستضد Hydatid antigen في مجرى الدم ايضاً مفيدة في التشخيص .

Echinococcus granulosus	
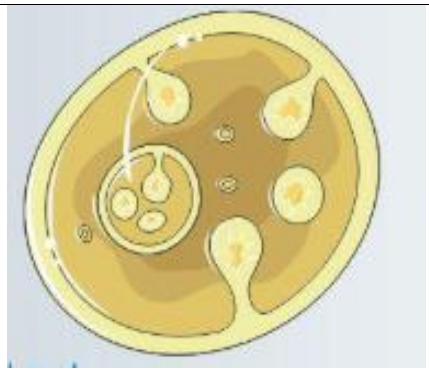	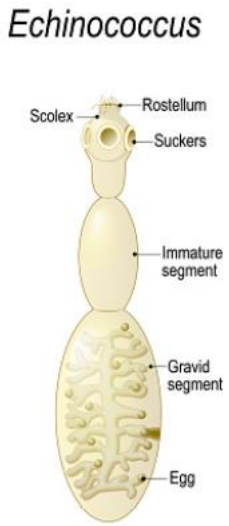
Hydatid cyst	**Adult**
Egg	