المختبر الثاني

Epithelial Tissue النسيج الطلائي

Stratified Or Compound Epithelial Tissue النسيج الطلائي المركب

المصادر:-

Kierszenbaum, A. L. and Tres, L.(2015).Histology and cell biology: an introduction to pathology E-book: Elsevier Health Sciences.

http://microanatomyatlas.com/

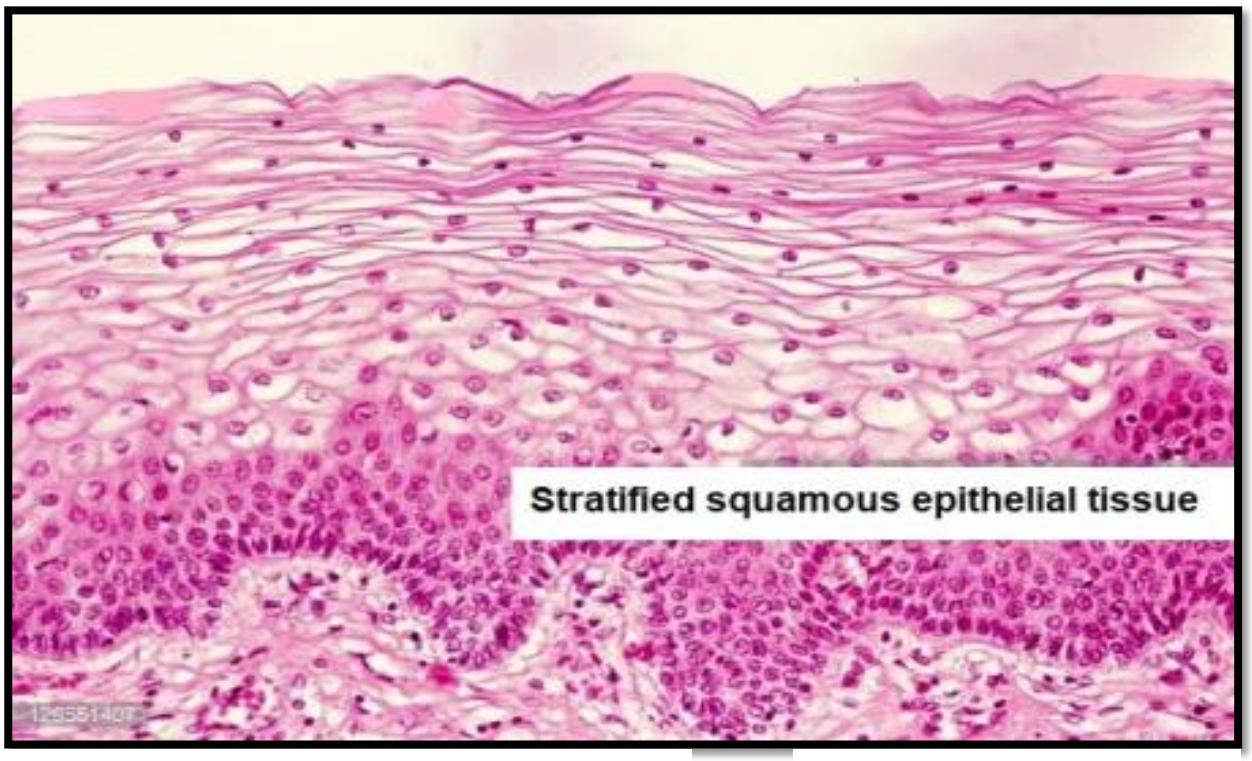

Stratified Squamous Epithelial Tissue **النسيج الطلائي الحرشفي المركب**

ميزاته:-

1-نسيج مكون من عدة طبقات من الخلايا ، الطبقة العميقة مرتكزة على الغشاء القاعدي وتكون خلايا مكعبة او عامودية ، اما الطبقات الوسطى فتكون مضلعة وتكون الخلايا اكبر ، بعدها تبدا الخلايا بالتسطح كلما اقتربنا من السطح الخارجي للخلايا لتصبح خلايا حرشفية رقيقة .

2-لهذا النسيج نوعان :-

النوع الاول :- النسيج الطلائي الحرشفي المطبق المتقرن Keratinized S. EP. T.

يمتاز بتقرن خلاياه الحرشفية السطحية اذ تكون متقرنة ميتة وفاقدة للنواة ومتقشرة كما في بشرة الجلد Epidermis

النوع الثاني :- النسيج الطلائي الحرشفي المطبق غير المتقرن Non – keratinized S. EP. T

يمتاز بعدم تقرن خلاياه الحرشفية السطحية اذ تكون رطبة وحاوية على نواة كما في بطانة بطانة المريء Esophagus والفم Mouth والمهبل Vagina .

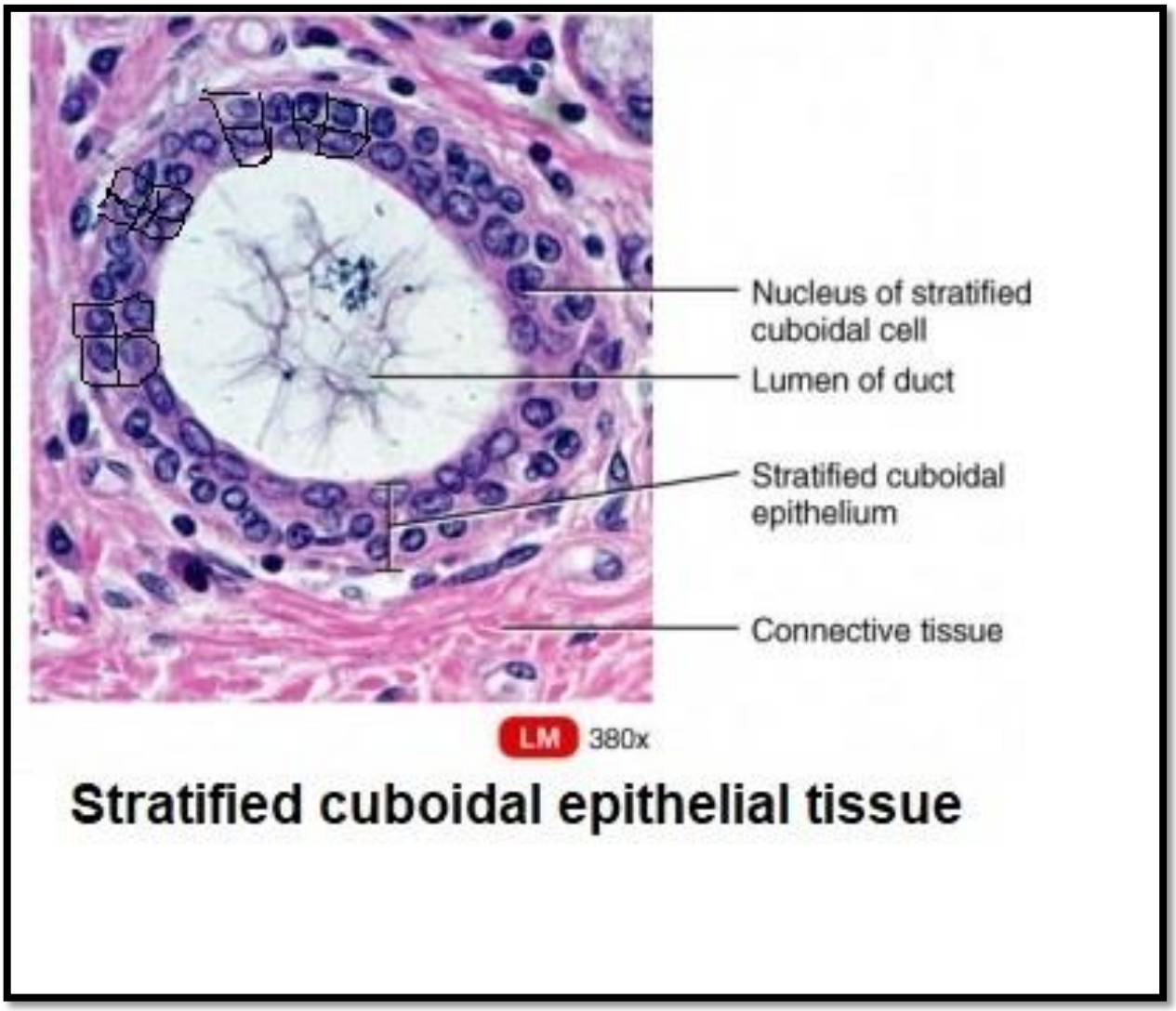

النسيج الطلائي المكعبي المركب Stratified Cuboidal Epithelial Tissues

ميزاته:-

1- يتكون هذا النسيج من عدة طبقات من الخلايا السطحية منها تكون موشورية مكعبة .

2- يتواجد هذا النسيج في قنوات الغدة العرقية Sweat gland وبطانة النبيبات المنوية Seminiferous tubules والحويصلات المبيضية .

النسيج الطلائي العمودي المركب Stratified Columnar Epithelial Tissue

ميزاته :-

1- يكون هذا النسيج من عدة طبقات ، الطبقات السفلى منه تكون خلاياها مضلعة واصغر حجما ، اما الطبقات السطحية فتكون خلاياها عامودية .

2- نادر الوجود ويغطي مساحات صغيرة لبعض الاعضاء كما في قبو ملتحمة العين Fornix of conjunctive.

3- يوجد منه نوعان الاول مهدب ciliated يوجد في الحنك اللين Soft palate والنوع الثاني غير مهدب Non – ciliated يوجد في بطانة البلعوم Pharynx.

النسيج الطلائي المتحول Transitional Epithelial Tissue

ميزاته :-

1- يتكون هذا النسيج من عدة طبقات من الخلايا ، الطبقات السفلى تتكون من خلايا قاعدية مضلعة صغيرة غير منتظمة تستند على الغشاء القاعدي ، اما الطبقات الوسطى تكون خلاياها مضلعة طويلة كمثرية الشكل ، اما الطبقات السطحية فتكون خلاياها في وقت الراحة مظلية الشكل تسمى الخلايا المظلية Dome cells وقد تحتوي قسم منها على اكثر من نواة واحدة .

2- يكون السايتوبلازم لخلايا الطبقة السطحية كثيفا داكن اللون والسبب يعود الى ان الغشاء البلازمي لهذه الخلايا يكون الاكثر سمكا من باقي الاجزاء الاخرى بالإضافة الى كثرة وجود الخيوط التوترية Tonofilaments ولهاذا السطح وظيفة مهمة هو منع انتشار الماء عبر خلايا النسيج المتحول من الانسجة الواقعة تحته الى البول في تجويف المثانة ، بالإضافة الى منع تأثير البول في خلايا النسيج المبطن للمثانة .

3- يكثر في المناطق التي تحتاج الى توسع في جوفها اذ عند التمدد تتحول الخلايا من مظلية الشكل الى حرشفية الشكل كما يحصل تداخل في صفوف الخلايا فيختزل عدد الطبقات كما في المثانة البولية Urinary bladder والحالب وحوض الكلية Kidney pelvic .