المختبر الرابع

Connective Tissue النسيج الضام

General Or Proper Connective Tissue النسيج الضام العام او الاصلي

Loose Connective Tissue النسيج الضام العام المفكك

المصادر:-

Lowe, J. S. Anderson, P. G. and Anderson,S. I. (2018). Stevens & Lowe's Human Histology E-book: Elsevier Health Sciences.

http://microanatomyatlas.com/

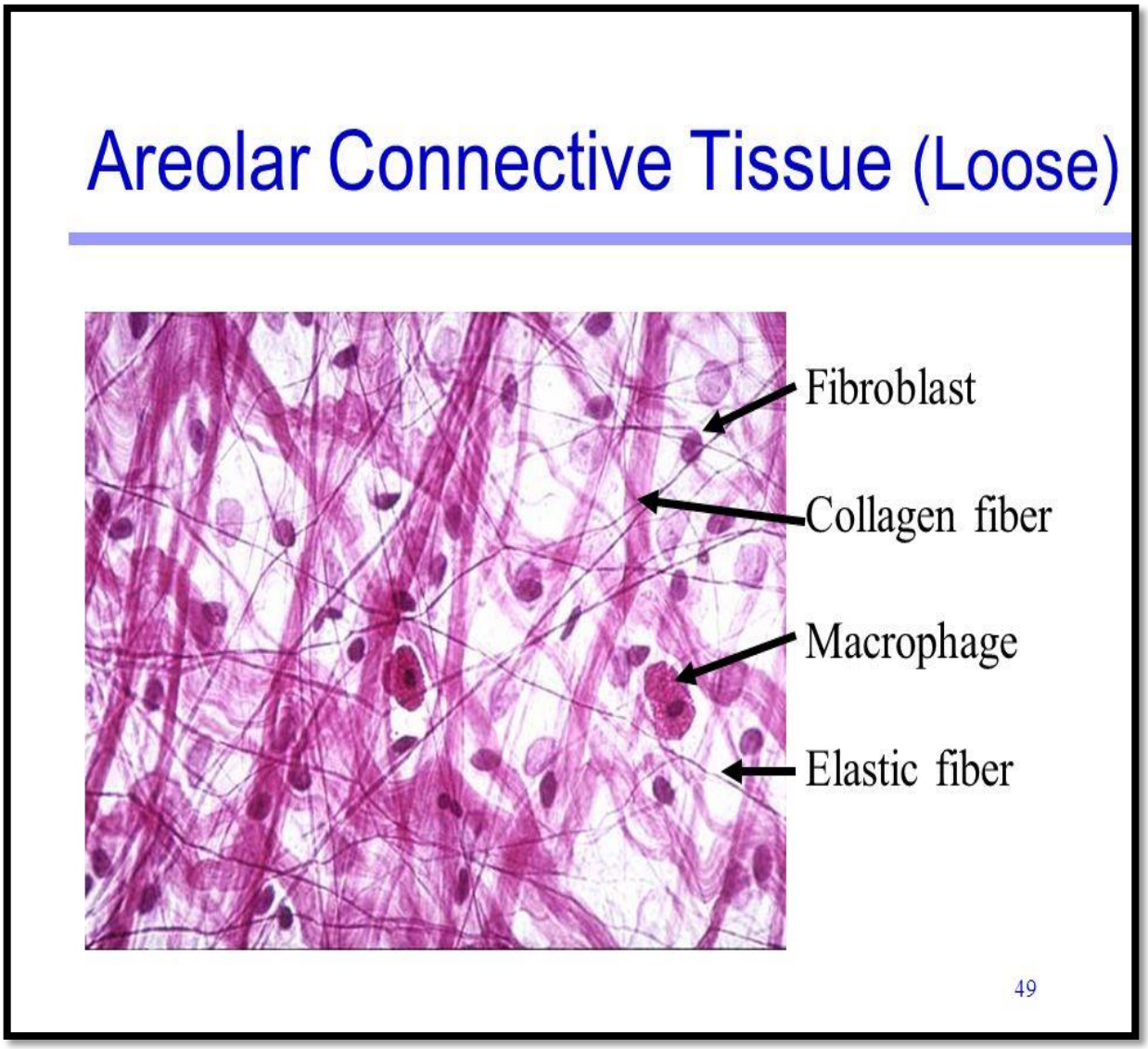

النسيج الضام الهللي Areolar connective tissue

مميزاته:-

1- ينتمي الى النسيج الضام المفكك Loose connective tissue

2- اكثر الانسجة الضامة انتشارا في الجسم ، اذ يتواجد تحت الجلد والاغشية المصلية وفي المساريق .

3- مادته الاساس شبه سائلة .

4- الالياف السائدة فيه هي البيضاء (الكولاجين) ثم الصفراء (المطاطة) وقليل من الالياف الشبكية .

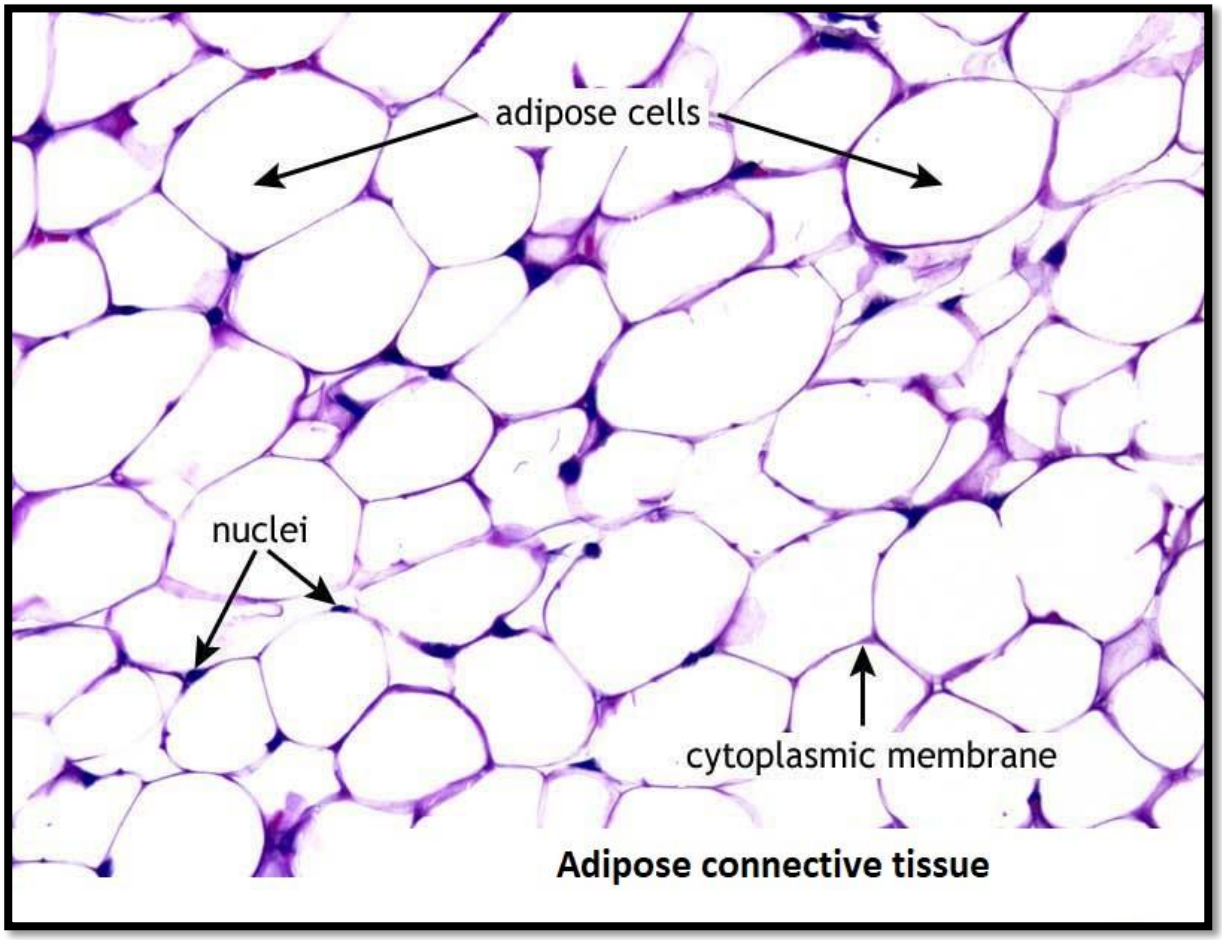

النسيج الضام الدهني Adipose connective tissue

مميزاته:-

1- ينتمي الى النسيج الضام المفكك Loose connective tissue

2- يتكون هذا النسيج نتيجة تجمع اعداد كبيرة من الخلايا الدهنية .

3- يوجد تحت الجلد وفي المساريق ونقي العظم وحول الكليتين والقلب .

4- مادته الاساس شبه سائلة .

5- الالياف السائدة هي الياف شبكية دقيقة .

6- من اهم وظائفه انه خازن للدهون وماص للصدمات وعازل لفقدان الحرارة او اكتسابها .

7- يوجد منه نوعان النسيج الدهني البني والنسيج الدهني الابيض .

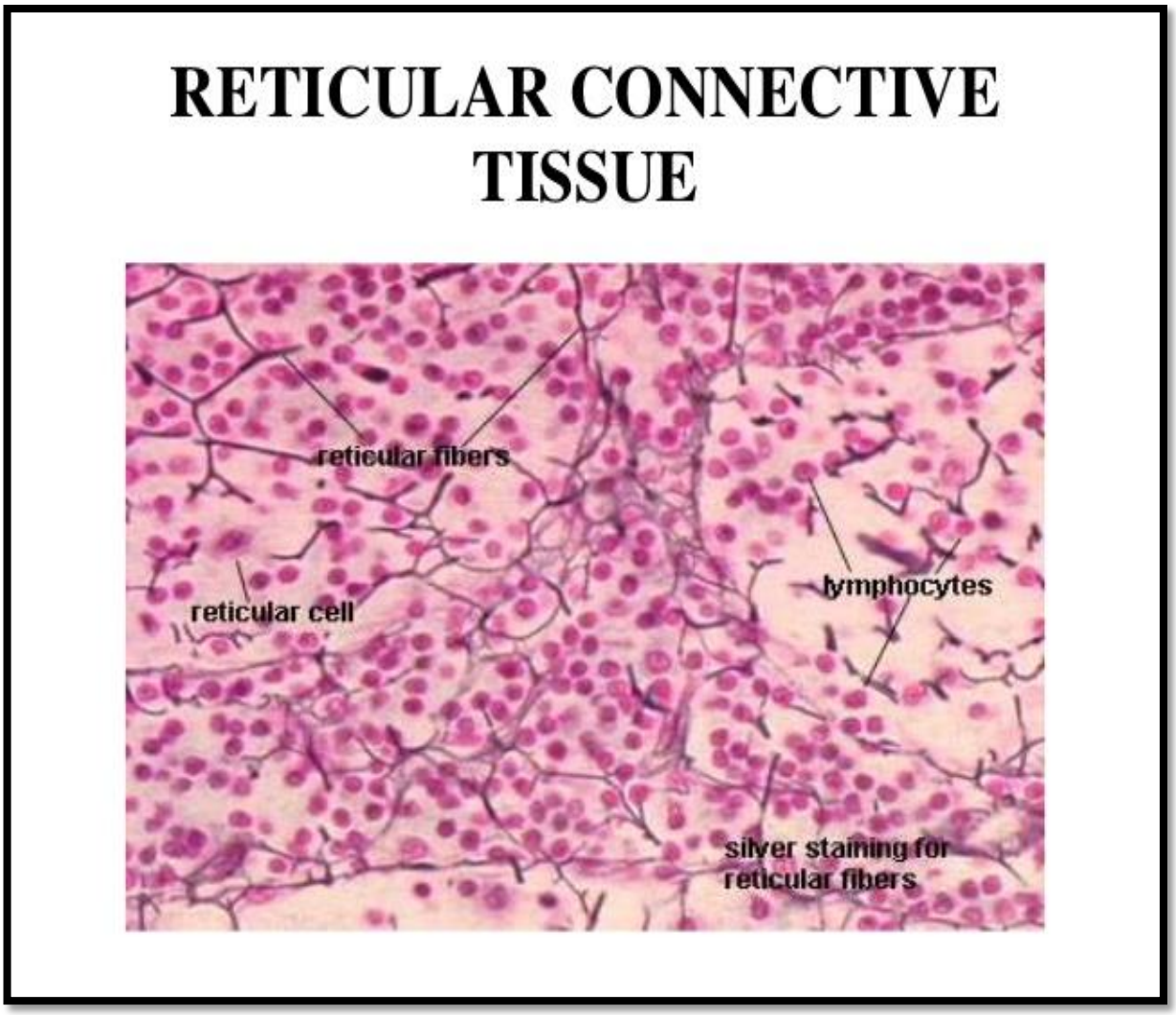

النسيج الضام الشبكي Reticular connective tissue

مميزاته:-

1- ينتمي الى النسيج الضام المفكك Loose connective tissue .

2- يتواجد هذا النسيج في الاعضاء اللمفية والعقد اللمفية والطحال ونقي العظم والكبد .

3- مادته الاساس سائلة .

4- يتميز بوجود شبكة من الالياف الشبكية Reticular fibers المرافقة للخلايا الشبكية Reticular cells.