المختبر الخامس

Connective Tissue النسيج الضام

General Or Proper Connective Tissue النسيج الضام العام او الاصلي

Dense Connective Tissue النسيج الضام العام الكثيف

المصادر:-

Lowe, J. S. Anderson, P. G. and Anderson,S. I. (2018). Stevens & Lowe's Human Histology E-book: Elsevier Health Sciences.

http://microanatomyatlas.com/

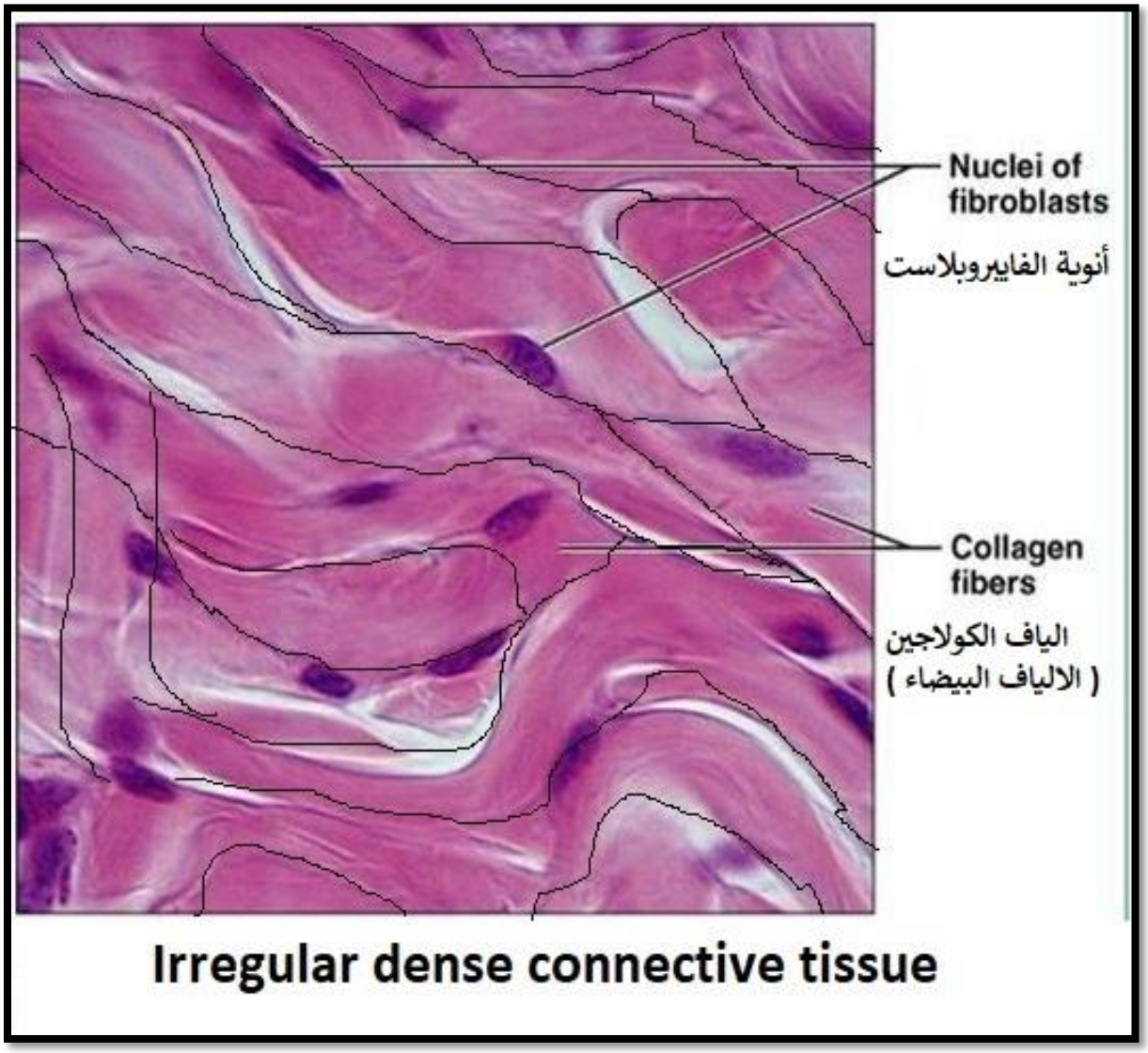

النسيج الضام الكثيف الغير منتظم Irregular dense connective tissue

مميزاته:-

1- الالياف السائدة فيه هي الالياف البيضاء مع وجود الياف صفراء وشبكية بأعداد قليلة .

2- تتشابك صفائح اليافه فيما بينها وبغير انتظام وباتجاهات مختلفة لذلك فهي تقاوم التوتر في مختلف الاتجاهات .

3- يتواجد هذا النسيج في ادمة الجلد وفي سمحاق العظم وسمحاق الغضروف .

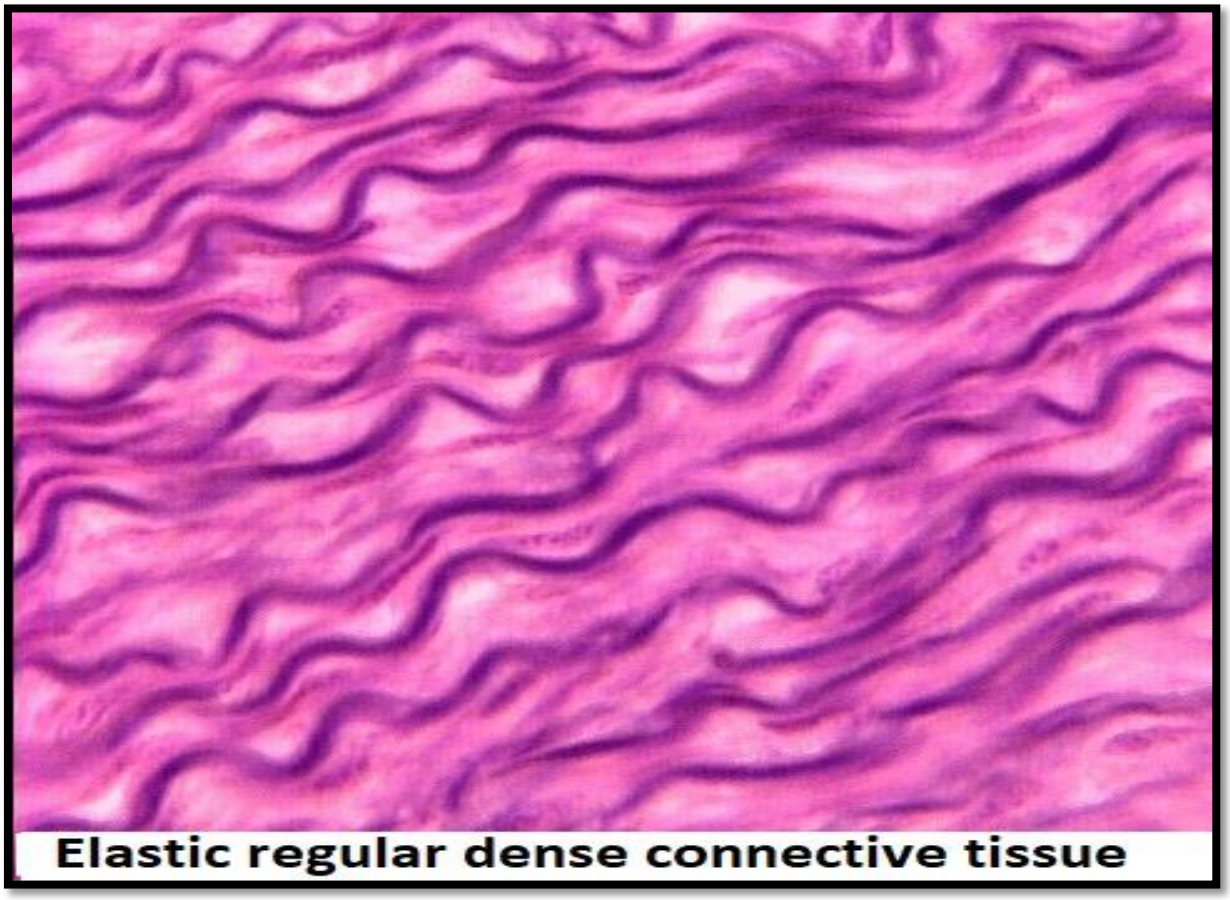

النسيج الضام الكثيف المنتظم المطاط Elastic regular dense connective tissue

مميزاته:-

1- تترتب الالياف في هذا النسيج بصورة منتظمة لذلك فهو يقاوم التوتر باتجاه واحد .

2- الالياف السائدة في هذا النسيج الالياف الصفراء Elastic fibers والتي تكون على هيئة شرائط بعضها موازي للبعض الاخر .

3- لون النسيج اصفر بسبب احتوائه على كميات كبيرة من الالياف الصفراء .

4- يتواجد هذا النسيج في قسم من الربط Ligaments التي تربط العظام بعضها ببعض وكذلك في الحبال الصوتية وهذه المناطق جميعها معرضة للتمدد ثم الرجوع الى حالتها الطبيعية عند زوال المؤثر .

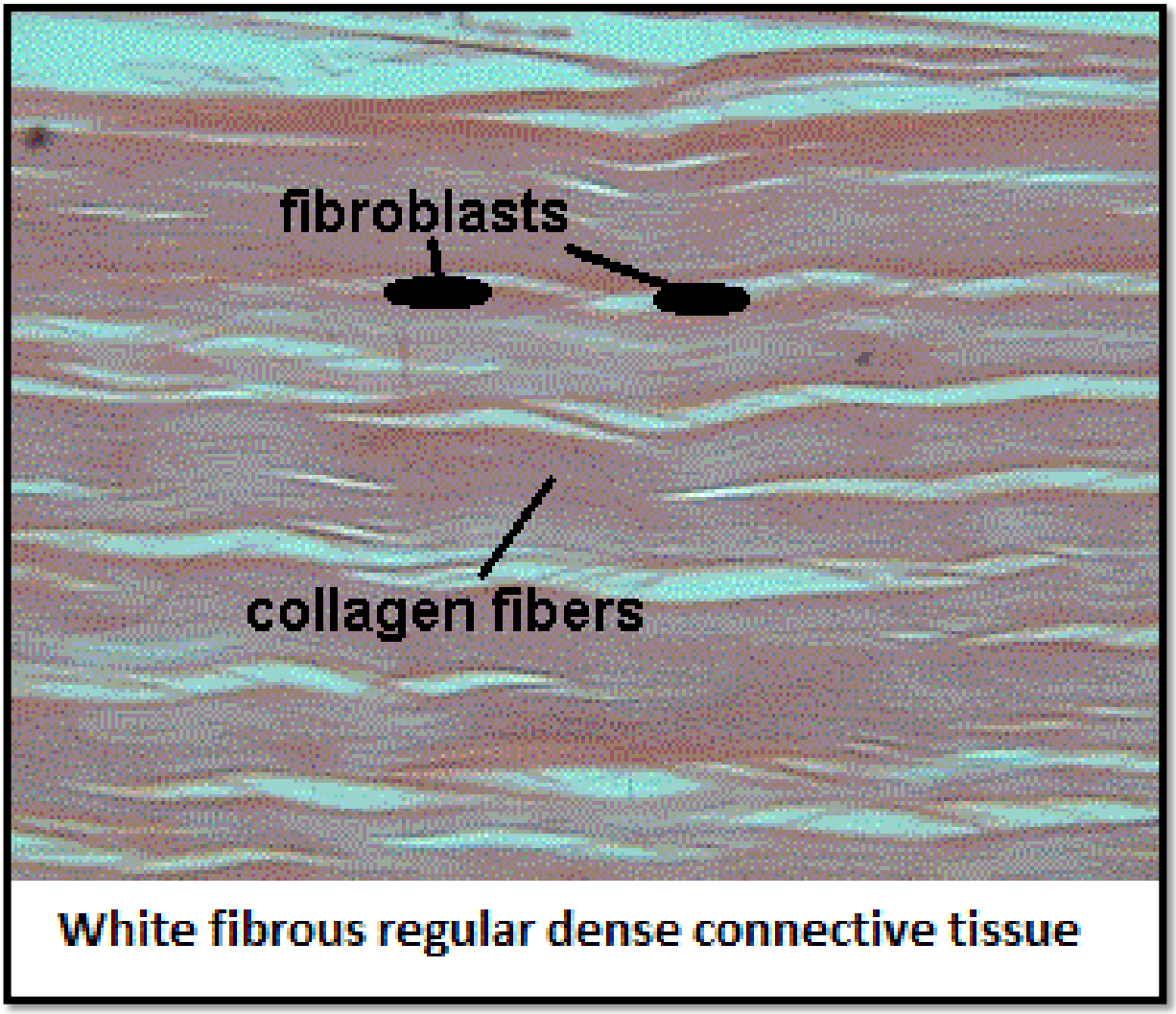

النسيج الضام الكثيف المنتظم الليفي الابيض White fibrous regular dense connective tissue

مميزاته:-

1- تترتب الالياف في هذا النسيج بصورة منتظمة لذلك فهو يقاوم التوتر باتجاه واحد .

2- الالياف السائدة في هذا النسيج الالياف البيضاء والتي تكون بعضها موازي للبعض الاخر وتنحصر بينها الارومة الليفية التي تسمى في حالة التوتر بالخلايا الوترية Tendon cells .

3- يتواجد هذا النوع من النسيج في الاوتار Tendons التي تربط العضلات بالعظام .