المختبر السادس

Connective Tissue النسيج الضام

Special Connective Tissue النسيج الضام الخاص

Cartilage Tissue نسيج الغضروف

المصادر:-

Young, B. ,Woodford, P. and O'Dowd, G. (2013). Wheater's Functional Histology E-book: A Text and Colour Atlas: Elsevier Health Sciences.

http://microanatomyatlas.com/

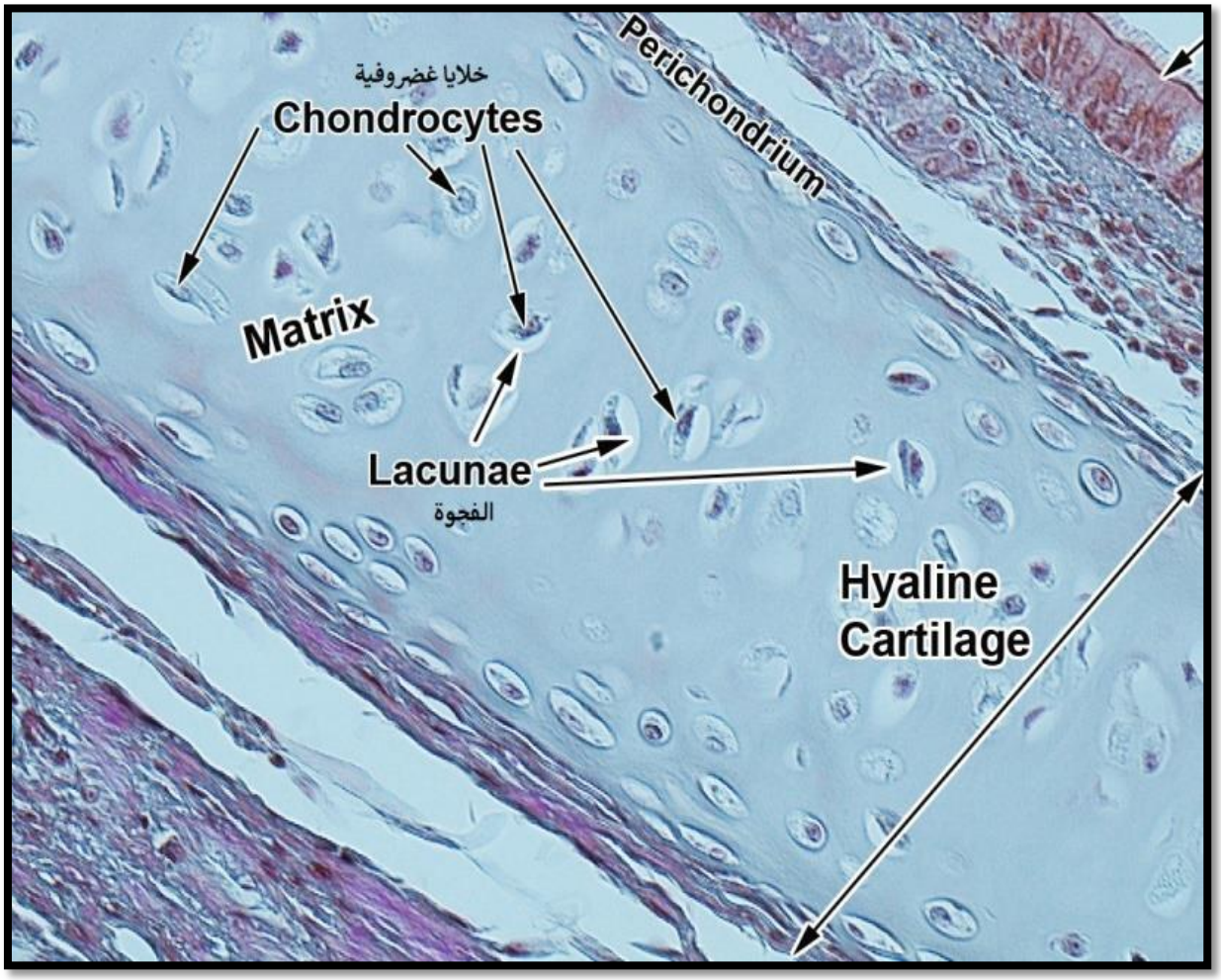

الغضروف الزجاجي Hyaline cartilage

مميزاته:-

1- اكثر انواع الغضاريف انتشارا في الجسم اذ يوجد في نهايات العظام وفي غضاريف الانف والبلعوم Pharynx والرغامي Trachea والقصيبات وفي نهايات مفاصل العظام الطويلة وفي هيكل الجنين .

2- يتكون من مادة بين خلوية شفافة تنتشر فيها الخلايا الغضروفية Chondrocytes التي تتواجد اما بشكل مفرد او مجاميع خلوية تدعى بالعش الخلوي Cell nest .

3- يحتوي على الياف بيضاء دقيقة متناثرة لا تُميَّز تحت المجهر الضوئي .

4- يحاط هذا النوع بسمحاق الغضروف Perichondrium.

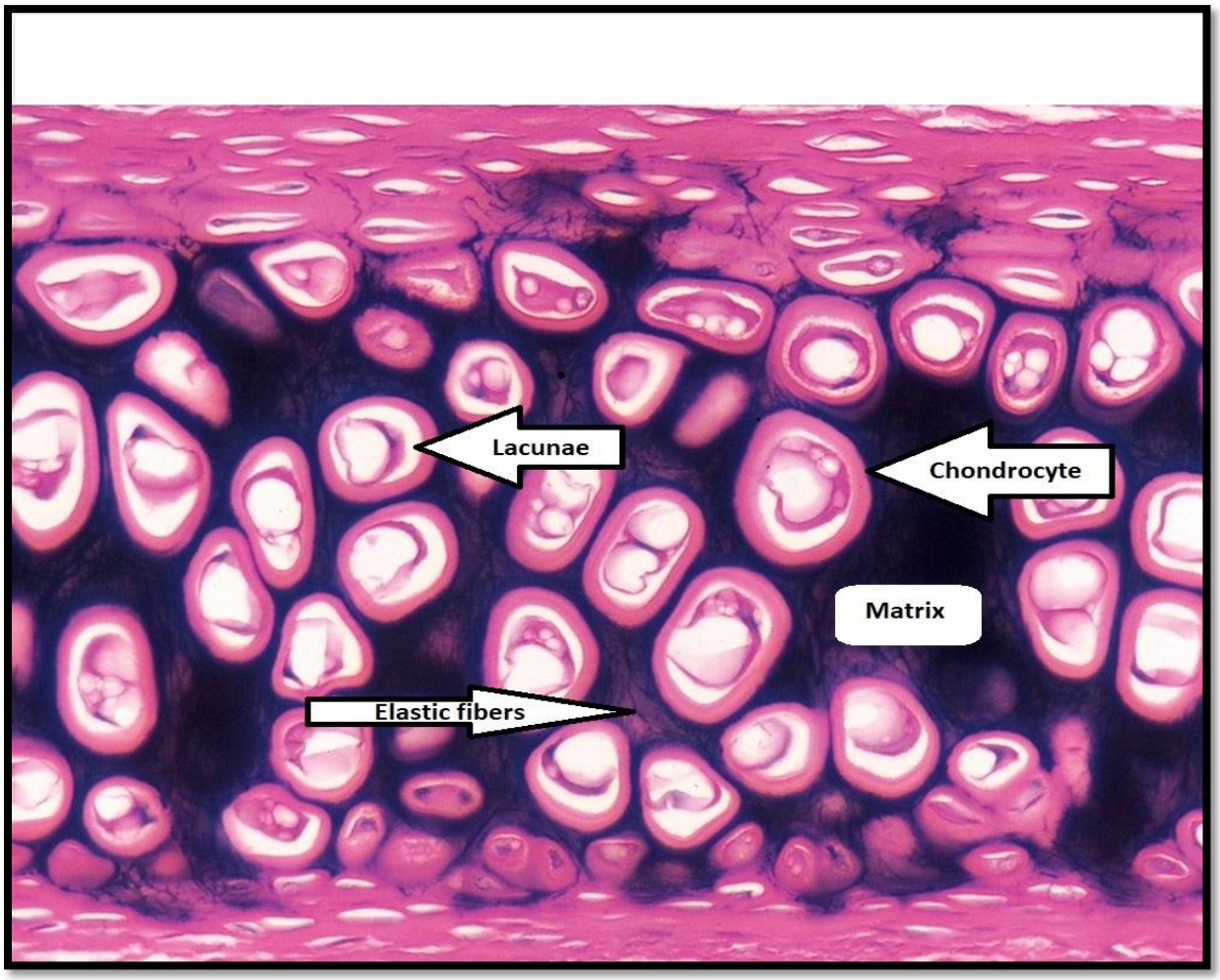

الغضروف المطاط Elastic cartilage

مميزاته:-

1- يوجد في المناطق التي تحتاج الى اسناد ومرونة كصيوان الاذن الخارجية ولسان المزمار وبعض غضاريف الحنجرة وفي قناة اوستاكي.

2- تحتوي مادته الاساس على اعداد كبيرة من الالياف الصفراء Elastic fibers لذلك يأخذ اللون الاصفر .

3- يشابه في تركيبه الاساس الغضروف الزجاجي ويكون اكثر عتمة منه لكن اكثر مرونة .

4- يحاط بسمحاق الغضروف Perichondrium .

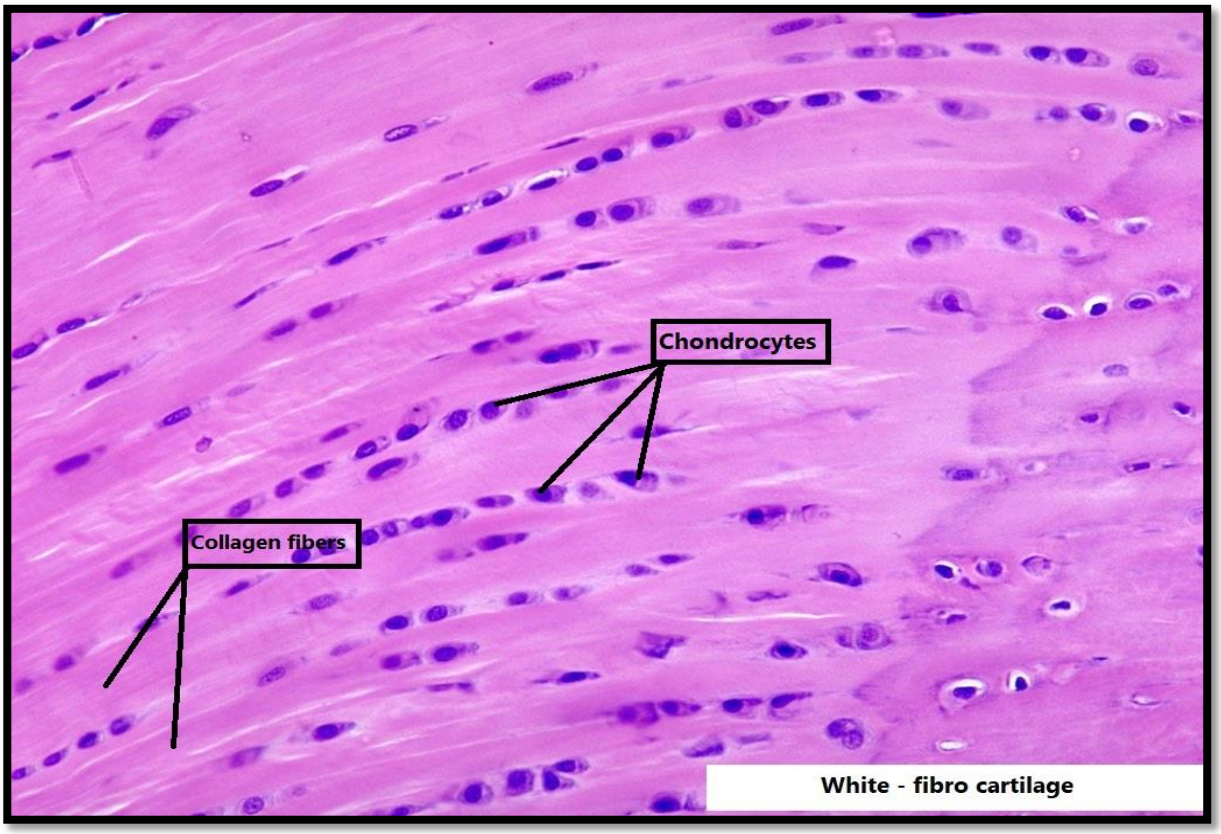

الغضروف الليفي الابيض White – fibro cartilage

مميزاته:-

1-يوجد في المناطق التي تحتاج الى اسناد وشد قوي كالأقراص بين الفقرات ومناطق ارتباط الاوتار والربط مع العظم .

2-لا يوجد وحده أبدا بل يندمج تدريجيا أما مع الغضروف الزجاجي المجاور له أو مع النسيج الليفي الكثيف القريب منه .

3-يتكون من مادة بين خلوية تحتوي على أرومات ليفية تتحول الى خلايا غضروفية ، بالإضافة الى الياف بيضاء بشكل حزم متوازية او غير منتظمة .

4-ينعدم في هذا النوع سمحاق الغضروف Perichondrium .