المختبر السابع

Connective Tissue النسيج الضام

Special Connective Tissue النسيج الضام الخاص

Bone Tissue نسيج العظم

المصادر:-

Young, B. ,Woodford, P. and O'Dowd, G. (2013). Wheater's Functional Histology E-book: A Text and Colour Atlas: Elsevier Health Sciences.

http://microanatomyatlas.com/

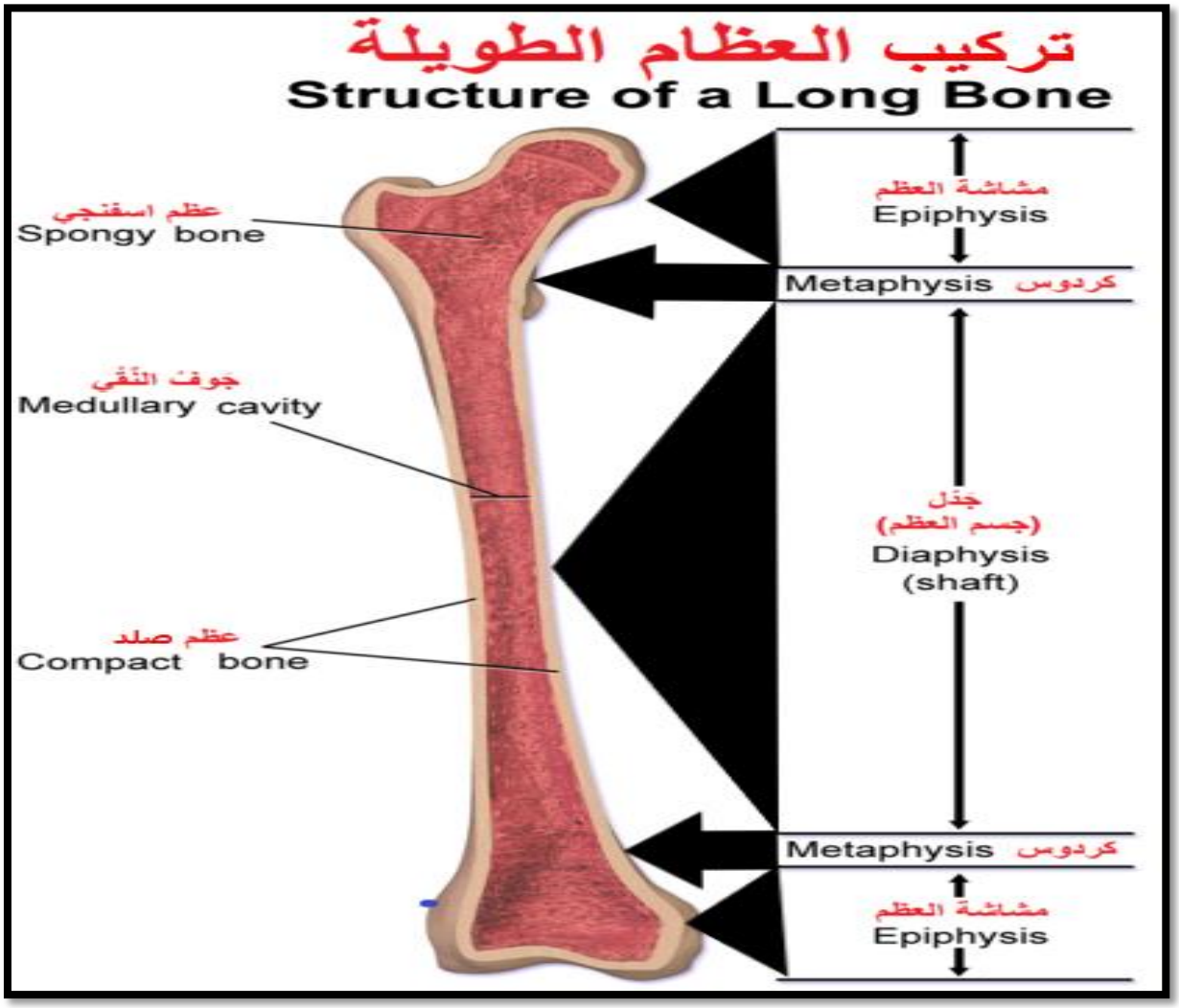

التركيب العياني للعظام الطويلة

1- تتمايز العظام الطويلة الى منطقتين رئيسيتين :-

أ- رأس العظم أو المشاشة Epiphysis ويكون اسفنجي التركيب ويحتوي في تجاويفه على نقي العظم الاحمر .

ب- غمد العظم أو جدل العظم Diaphysis الواقع بين نهايتي الرأسين ويتكون من عظم كثيف يحيط بتجويف كبير مملوء بنقي العظم الاصفر .

2- يتحد رأس العظم مع غمد العظم بواسطة اعمدة تدعى بالكردوس Metaphysis .

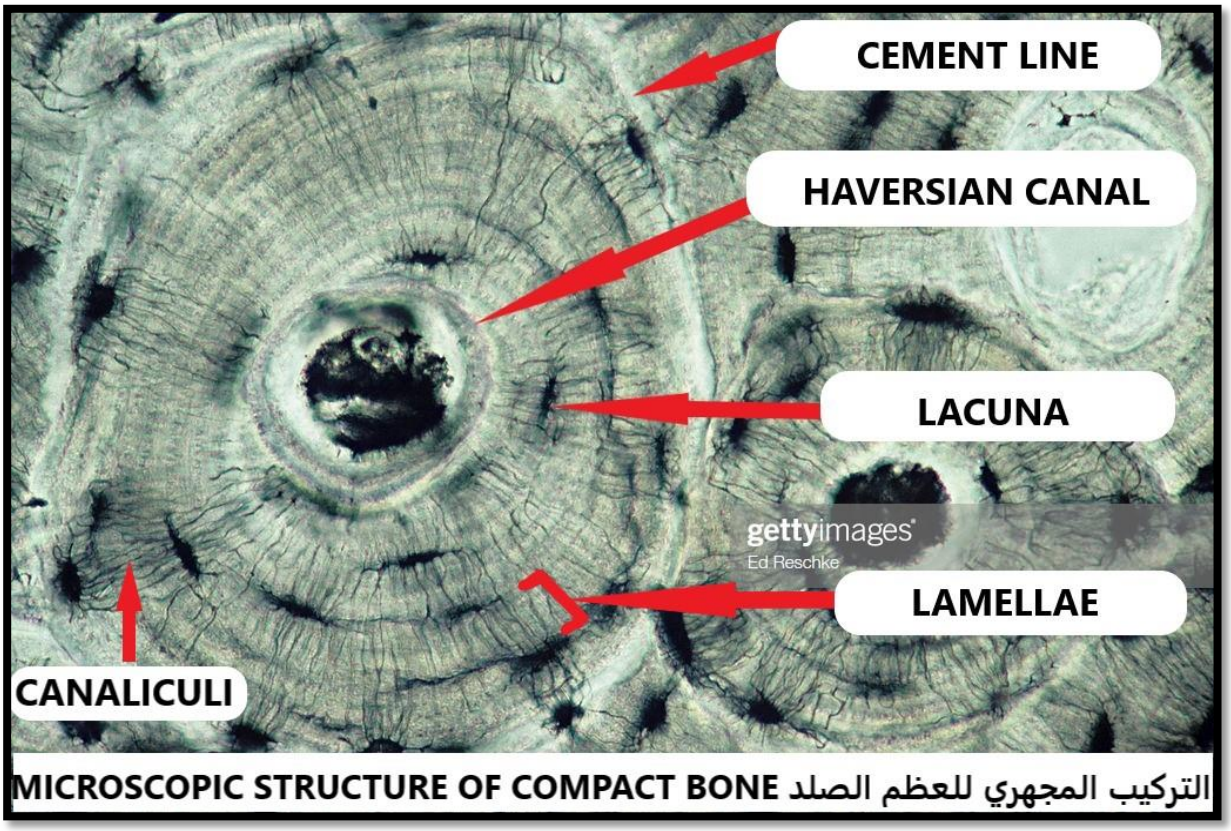

التركيب المجهري للعظم الصلد Microscopic Structure Of Compact Bone

1- تكون المادة البينية (المادة الاساس والالياف) في العظم الصلد بشكل صفائح تدعى الصفائح العظمية Bone lamellae .

2- تترتب الصفائح العظمية بصورة متوازية او مقوسة متحدة المركز حول قناة مركزية تدعى قناة هافرس Haversian canal .

3- تحاط الخلايا العظمية Osteocytes بالفجوات Lacunae تخرج منها قنيات دقيقة Canaliculi التي تصل الخلية العظمية بالخلية العظمية المجاورة لهل وتُسَهِّل عملية انتقال المواد الغذائية والاوكسجين والفضلات من الدم الى الخلايا وبالعكس .

4- ينفصل جهاز هافرس عن جهاز هافرس ثاني بواسطة مادة بينية متحورة تدعى بالخط الملاطي Cement line .

5- يحاط نسيج العظم بسمحاق العظم Periosteum .