الانسجة الحيوانية النظري

المحاضرة الثانية: الانسجة الرابطة

المرحلة الثالثة

قسم علوم حياة/ كلية العلوم/ جامعة الانبار

إعداد الدكتور

أحمد سامي فرحان

الانسجة الرابطة أو الضامة Connective tissues

هناك العديد من أنواع الانسجة الرابطة في الجسم تؤدي وظائف مهمة بالجسم كربط انسجة وأعضاء الجسم مع بعضها البعض لتوفر بذلك الدعم والاسناد ونقل المغذيات ووظائف أخرى. تتكون الأنسجة الرابطة من ثلاث مكونات رئيسية هي الخلايا والالياف والمادة البينية (المادة الأساسية).

خلايا الانسجة الرابطة Cells of connective tissue

توجد أنواع مختلفة من خلايا الانسجة الرابطة المختلفة في المنشأ والوظيفة. وتعد الخلايا مسؤولة عن تصنيع الالياف والمادة البينية في النسيج الرابط. ويختلف تواجد خلايا الانسجة الرابطة حسب نوع النسيج. من أنواع هذه الخلايا:

1- الخلايا المولد الليفية Fibroblasts

تعمل هذ الخلايا على تصنيع الالياف وتصنع المادة الأساسية. وهناك مرحلتين تمر بها هذه الخلية مرحلة تكون الخلايا نشطة وتصنع الالياف وتدعى الخلايا المولد الليفية Fibroblasts ومرحلة تكون فيها الخلايا خاملة تسمى الخلايا الليفية fibrocyte وتكون الأخيرة أصغر حجما من الخلايا المولدة الليفية.

2- الخلايا البلعمية Macrophages

تتميز الخلايا البلعمية بقدرتها على التهام الاجسام الغريبة ولها اشكال متعددة حسب وظيفتها وحسب المكان الموجودة فيه. وتمتلك هذه الخلايا جهاز كولجي متطور والعديد من الاجسام الحالة lysosomes. تنشأ الخلايا البلعمية من نقي العظم أولا كخلايا وحيدة الخلية Monocytes تدور بالدم ثم تستقر بالأنسجة الرابطة. وتستطيع الخلايا البلعمية في النسيج الرابط التكاثر لتكون خلايا أكثر.

Distribution and Main Functions of the Cells of the Mononuclear Phagocyte System.		
Cell Type	**Location**	**Main Function**
Monocyte	*Blood*	*Precursor of macrophages*
Macrophage	*Connective tissue, lymphoid organs, lungs, bone marrow*	*Production of cytokines, chemotactic factors, and several other molecules that participate in inflammation (defense), antigen processing and presentation*
Kupffer cell	*Liver*	*Same as macrophages*
Microglia cell	*Nerve tissue of the central nervous system*	*Same as macrophages*
Langerhans cell	*Skin*	*Antigen processing and presentation*
Dendritic cell	*Lymph nodes*	*Antigen processing and presentation*
Osteoclast	*Bone (fusion of several macrophages)*	*Digestion of bone*
Multinuclear giant cell	*Connective tissue (fusion of several macrophages)*	*Segregation and digestion of foreign bodies*

3- الخلايا البدينة Mast Cells

هي ذات شكل بيضوي او دائري بقطر 10–13 ميكرومتر. وتمتلك سايتوبلازم مليء بالحبيبات الافرازية القاعدية ولها نواة دائرية صغير مركزية الموقع قد تختفي تحت الحبيبات. وتفرز هذه الخلايا الهستامين والهيبارين (histamine and heparin) وتتهيج عند حدوث الالتهابات. توجد بنوعين نوع يدعى خلايا النسيج الرابط البدينة (connective tissue mast cell) يوجد في الجلد (Skin)

والتجويف البطني (peritoneal cavity) وتكون أكبر حجما، ونوع اخر من الخلايا يدعى الخلايا البدينة المخاطية (mucosal mast cell) توجد في الطبقة المخاطية للأمعاء (intestinal mucosa) والرئة (Lung) أصغر حجماً.

4- الخلايا البلازمية Plasma Cells

هي خلايا كبيرة الحجم دائرية الشكل تمتلك سايتوبلازم قاعدي ولها نواة دائرية مركزية تشبه الساعة. توجد هذه الخلايا بشكل قليل في الانسجة الرابطة.

5- الخلايا الدهنية (الشحمية) Adipose Cells

تعد هذه الخلايا احدى أنواع الانسجة الرابطة وتعمل على خزن الدهون المتعادلة لإنتاج الحرارة.

6- خلايا الدم البيض Leukocytes

يحوي النسيج الرابط خلايا الدم البيض التي هاجرت من الاوعية الدموية بظاهرة تسمى الانسلال diapedesis وتزداد هذه الظاهرة عند حدوث الالتهاب. وتعد خلايا الدم البيض خلايا متجولة في النسيج الرابط

الياف الانسجة الرابطة Connective tissue fibers

تتكون الياف الانسجة الرابطة من البروتينات بشكل تركيب طويلة، وهناك ثلاثة أنواع منها:

- الالياف الكولاجينية collagen fibers تتكون من بروتين الكولاجين collagen وله أنواع متعددة. تكون الالياف غليظة وتوجد في العظام وفي طبقة الادمة.
- الالياف الشبكية reticular fibers تتكون من بروتين الكولاجين collagen له ثلاثة أنواع فقط. تكون هذه الالياف رفيعة بالمقارنة مع الالياف وتوجد في الكبد والطحال والعقد اللمفاوية.
- الالياف المطاطية elastic fibers تتكون من بروتين الالستين elastin له ثلاثة أنواع ايضاً. تكون الالياف المطاطية رفيعة وتوجد صيوان الاذن

توجد هذه الأنواع الثلاثة من الالياف بنسب متفاوتة حسب نوع النسيج ولكل نوع منها وظيفة خاصة به. وتعد الياف الكولاجين أكثر الأنواع شيوعا في جسم الانسان.

المادة الأساسية Ground Substance

توجد المادة الأساسية بين الخلايا وتكون ذات محتوى مائي وعديمة اللون وتحوي على مواد ومركبات معقدة وتملى الفراغ بين الخلايا والالياف في النسيج الرابط. وبسبب لزوجة المادة الأساسية تعمل على الدفاع ضد الاجسام الغريبة. وهناك ثلاثة مكونات رئيسية للمادة الأساسية:

- السكريات البروتينية glycosaminoglycans
- السكريات البروتينية proteoglycans
- البروتينات السكرية اللاصقة multiadhesive glycoproteins

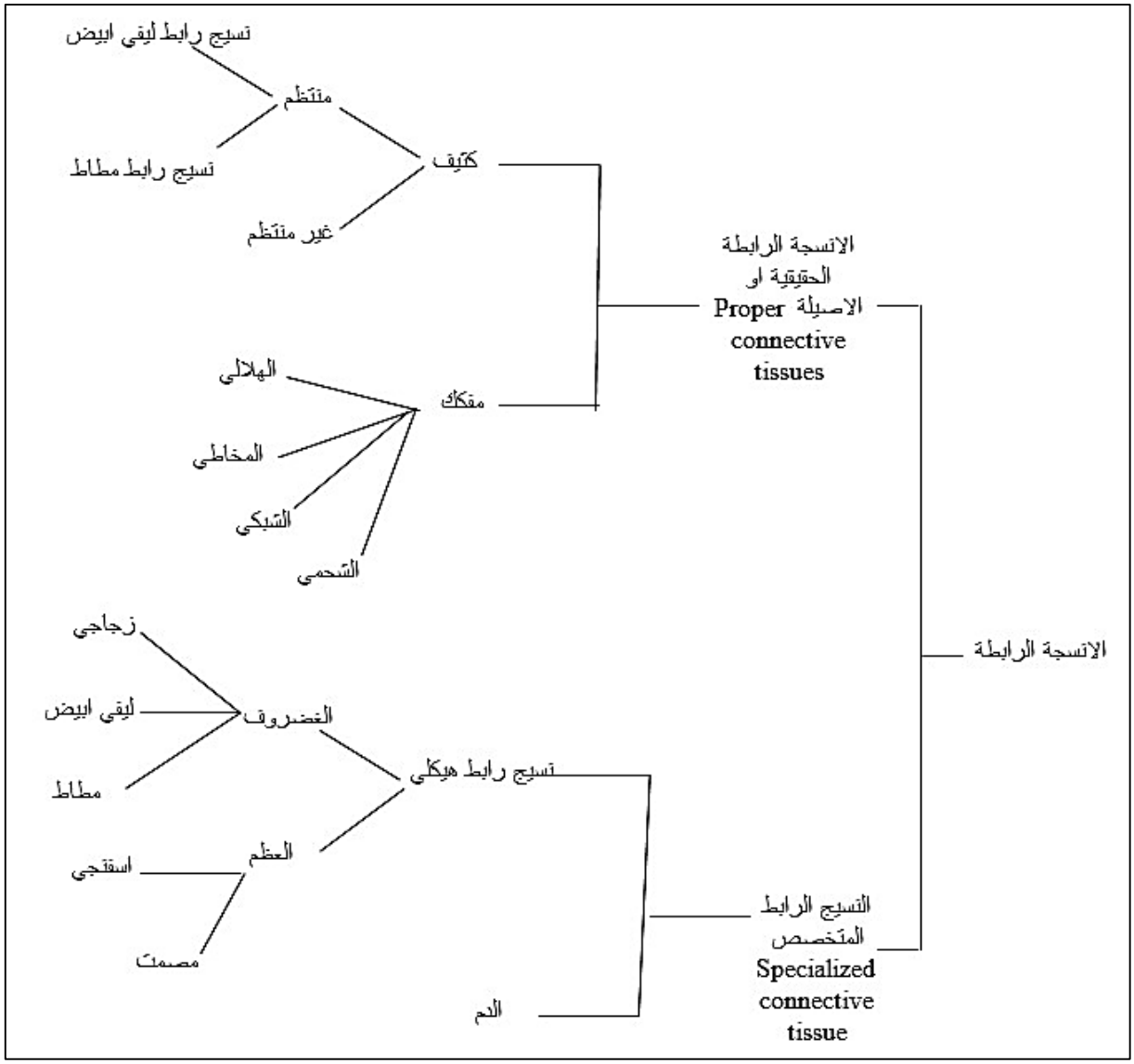

النسيج الرابط الحقيقي او الاصيل Proper connective tissues

أ- الانسجة الرابطة المفككة Loose connective tissues

1. النسيج الرابط الهلالي او الخلالي Areolar connective tissue

ويحتوي على معظم مكونات الانسجة الرابطة فيمكن ملاحظة الالياف البيض والصفر والارومة الليفية والخلية البدينة وغيرها وهو يوجد في المساريق Mesenteries.

2. النسيج الرابط المخاطي Mucoid connective tissue

يوجد في الحبل السري Umbilical cord ويحتوي على قليل من الالياف البيض والصفر وخلايا نجمية ذات بروزات هي الارومات الليفية.

3.النسيج الرابط الشبكي Reticular connective tissue

يوجد في مقاطع العقدة اللمفية Lymph node ويحتوي على الياف شبكية وكذلك خلايا شبكية مكونة ما يشبه الشبكة.

4. النسيج الرابط الشحمي Adipose connective tissue

هو نسيج رابط خاص مكون من الخلايا الدهنية (adipocytes) وتوجد هذه الخلايا بشكل معزول او بشكل تجمعات صغيرة في النسيج الرابط او تجمعات كبيرة منتشرة في مختلف انحاء الجسم. يشكل النسيج الدهني 15–20 % في الرجال و20–25 في النساء من وزن الجسم. ويساهم هذا النسيج تنظيم حرارة الجسم ويملئ الفراغات بين الانسجة ويساعد بذلك بحفظ بعض الأعضاء بموقعها. وهناك نوعين من الانسجة الشحمية المختلفة في الموقع والتركيب واللون وهما:

- النسيج الشحمي احادي الموقع (الشائع او الأصفر) Unilocular (common, or yellow) adipose tissue يمتلك هذا النسيج خلايا فيها قطرة دهنية واحدة كبيرة حاوي على الدهن.
- النسيج الدهني متعدد المواقع أو البني Multilocular (or brown) adipose tissue يمتلك خلايا دهنية فيها قطيرات دهنية متعددة وعدد كبير من المايوكوندريا. وكلا النوعين مجهز بأوعية دموية غزيرة. ويمكن ملاحظته في مقاطع في طبقة تحت الادمة.

ب- النسيج الرابط الكثيف Dense connective tissue

يصنف هذا النسيج بالنسبة الى ترتيب الالياف فيه الى:

1. النسيج الرابط الكثيف غير المنتظم Dense irregular connective tissue

يكون هذا النسيج جزءاً كبيراً من الادمة Dermis، اليافه تتشابك فيما بينها بغير انتظام وفي اتجاهات مختلفة لذا فهو يقاوم التوتر في مختلف الاتجاهات. تكون الالياف البيض هي السائدة في هذا النسيج ولكن يمكن ملاحظة القليل من الالياف الصفراء والشبكية.

2. النسيج الرابط الكثيف المنتظم Dense regular connective tissue

تنتظم الالياف فيه بصورة منتظمة وبهذا تقاوم الشد او التوتر من اتجاه واحد فقط، يصنف هذا النسيج الى نوعين نسبة الى نوع الالياف السائدة فيه الى:

1- النسيج الرابط الليفي الابيض White fibrous connective tissue

يتمثل هذا النسيج في الاوتار Tendons التي تربط العضلات مع العظام غالبية النسيج مكون من حزم من الالياف البيض المرتبة بصورة موازية لبعضها البعض. وتوجد بين هذه الحزم الخلايا الليفية والتي تسمى في هذا النسيج بالخلايا الوترية Tendon cell.

2- النسيج الرابط المطاطي Elastic connective tissue

يوجد هذا النوع في الاربطة Ligaments التي تربط العظام بعضها ببعض، يتألف من الياف صفراء مطاطة سميكة ومتفرعة، تنحصر بين الالياف الصفراء فسح ضيقة تحتوي على الياف بيض تظهر متموجة وأرومات ليفية Fibroblast او خلايا ليفية Fibrocytes.

الانسجة الرابطة المتخصصة Specialized connective tissues

أ- الغضروف Cartilage

يتألف من خلايا تدعى بالخلايا الغضروفية Chondrocytes او Cartilage cells ومادة اساسية تحتوي على الياف. ويحاط الغضروف بغلاف ليفي يدعى السمحاق الغضروفي Perichondrium والغضروف يضم ثلاث انواع:

1- الغضروف الزجاجي Hyaline cartilage

يوجد في الرغامي Trachea يحاط بغشاء ليفي وعائي يحتوي على حزم من الالياف البيض وارومات ليفية واوعية دموية يدعى هذا الغلاف بالسمحاق الغضروفي Perichondrium، المادة البينية

له شفافة وتتقبل الاصباغ القاعدية كما تحتوي على فجوات Lacunae تحوي بداخلها خلايا تدعى الخلايا الغضروفية Chondrocytes وتوجد هذه الخلايا اما بشكل منفرد او بشكل مجاميع خلوية تشكل ما يسمى بالعش الخلوي Cell nest تحاط الفجوات مع محتوياتها بمحافظ Capsules، بالنسبة للخلايا القريبة من السمحاق الغضروفي تكون مسطحة وفي مستوى موازي لسطح النسيج تدعى هذه الخلايا بالارومات الغضروفية Chondroblast.

2- الغضروف المطاط (الليفي الاصفر) Elastic cartilage

يوجد في صيوان الاذن الخارجية، يماثل الغضروف الزجاجي غير انه أكثر عتومة والمادة البينية تحتوي على شبكة من الالياف الصفر المطاطة المتفرعة والمتشابكة مع بعضها والتي تعطي مرونة ومطاطية للغضروف ولوناً اصفراً وتتركز هذه الالياف حول الخلايا الغضروفية الوسطية.

3- الغضروف الليفي الابيض White-fibro cartilage

يوجد في المناطق التي تحتاج الى اسناد وشد قوي كالأقراص بين الفقرات Intervertebral disc تحتوي المادة الاساس على حزم من الالياف البيض المتوازية مع بعضها تقريباً وتنحصر بينها مساحات ضيقة تحتوي على الخلايا الغضروفية الموجودة في فجواتها. يلاحظ انعدام السمحاق الغضروفي في هذا النوع من الغضاريف، يكون على اتصال وثيق مع النسيج الرابط الكثيف لذا يعتبر هذا الغضروف مرحلة انتقالية بين الغضروف والنسيج الرابط الكثيف.

ب- العظم The bone

يتكون العظم من خلايا والياف ومادة اساس ولكن الصفة المميزة للعظم هي وجود الاملاح اللاعضوية في مادته الاساسية والتي هي سبب صلابته وتشمل فوسفات الكالسيوم وكربونات الكالسيوم واملاح اخرى.

عيانياً يكون العظم محاط بغلاف ليفي صلب هو السمحاق العظمي Periosteum وفراغات العظم في الداخل تكون مملؤة بالنسيج النقي Marrow tissue. يتميز العظم الى نوعين وفقاً الى درجة صلابته هما عظم المصمت او الكثيف Compact or dense bone والذي يكون خارجي الموقع عادةً والعظم الاسفنجي Spongy bone ويكون داخلي الموقع عادةً.

-العظم المصمت Compact bone

تكون المادة البينية للعظم المصمت بشكل صفائح عظمية Bone lamellae مرتبة بنظام خاص، وتكون مسطحة او مقوسة متحدة المركز موازية لبعضها البعض. تقع الخلايا العظمية Osteocytes ضمن فجوات محاطة بمحافظ Capsules وتتواجد بشكل صفوف ضمن او بين الصفائح العظمية وللخلايا العظمية بروزات سايتوبلازمية تمر في قنيات Canaliculi ممتدة من الفجوات ضمن المادة البينية مخترقة الصفائح العظمية. ترتبط قنيات الفجوات الواحدة مع قنيات الفجوات المجاورة لها مكونة شبكة يتم بواسطتها انتقال المواد الغذائية والاوكسجين والفضلات من والى الدم.

في المقطع العرضي للعظم المصمت نلاحظ ان مراكز الصفيحات العظمية تتمثل بقناة مركزية هي قناة هافرس Haversian canal. تكون قناة هافرس مع الصفيحات العظمية المحيطة بها جهاز هافرس او العظم Haversian او Osteon اما في المقاطع الطولية للعظم المصمت تظهر قنوات هافرس موازية للمحور الطولي للعظم وتتصل قنوات هافرس مع بعضها ومع السمحاق العظمي بوساطة قنوات مستعرضة تخترق الصفائح العظمية تدعى بقنوات فولكمان Volkman's canals. توجد بين اجهزة هافرس صفائح عظمية تدعى بالصفائح البينية interstitial lamellae. تفصل اجهزة هافرس عن بعضها البعض بطبقة رقيقة من المادة البينية المتحورة مكونة ما يسمى بالغشاء او الخط الملاطي Cementing line or membrane. يوجد هذا النوع من العظام في اليدين والرجلين.

-العظم الاسفنجي Spongy bone

تكون المادة البينية لهذا العظم بشكل حواجز Trabeculae غير منتظمة. تتفرع وتلتقي وتحصر بينها مساحات مملوءة بنقي العظم Bone marrow، تحاط الحويجزات في العظم الاسفنجي الفتي بصف من خلايا مكعبة او هرمية او مسطحة ذات نواة كبيرة تدعى بالارومات العظمية (او الخلايا المولدة للعظم) Osteoblast اما المادة البينية فتحتوي على خلايا عظمية osteocytes تقع في فجوات Lacunae، قد تلاحظ بين الارومات العظمية خلايا كبيرة حاوية على أكثر من نواة واحدة، وتوجد هذه الخلايا في حفر خاصة تدعى بفجوات هاوشب Howship's lacunae تدعى هذه الخلايا بالخلايا الناقضة للعظم Osteoclast. ويوجد هذا النوع من العظام في الاضلاع والجمجمة.