الانسجة الحيوانية النظري

المحاضرة الثالثة: الانسجة العضلية والانسجة العصبية والجهاز العصبي

المرحلة الثالثة

قسم علوم حياة/ كلية العلوم/ جامعة الانبار

إعداد الدكتور

أحمد سامي فرحان

الانسجة العضلية Muscular tissues

تتكون الانسجة العضلية من خلايا متمايزة تحتوي بروتينات انقباضية، تولد القوى اللازمة لتحريك الجسم وبعض الاعضاء. وتصنف الانسجة العضلية الى ثلاثة انواع هي الهيكلية والقلبية والملساء.

العضلات الهيكلية Skeletal muscles

الخصائص:

- تتشكل كل عضلة من الياف وهي خلايا اسطوانية طويلة.
- تحتوي كل خلية عضلية عدة نوى تقع تحت الغشاء الخلوي وبذلك تختلف عن الانسجة العضلية الاخرى ذات النوى المركزية.
- يظهر على طول الخلية تخطيطات داكنة واخرى فاتحة.
- تتألف كل عضلة من حزم bundles من الالياف التي تحاط جميعها بغلاف مكون من نسيج رابط كثيف يدعى الغلاف العضلي الخارجي epimysium وتحاط كل حزمة من الالياف من غلاف عضلي محيطي perimysium ويحاط كل ليف عضلي داخل الحزمة بغلاف عضلي داخلي endomysium.

التركيب المجهري للعضلات الهيكلية

1. عند دراسة مقطع طولي لنسيج عضلي هيكلي تظهر تخطيطات عرضية داكنة تتوالى مع مناطق فاتحة وتدعى الداكنة حزم A (Anisotropic) التي تعني ان الحزم تغير شدة الضوء المستقطب في حين تسمى الحزم الفاتحة حزم I (Isotropic) اي الحزم التي لا تغير شدة الضوء المستقطب.
2. تحتوي كل خلية عضلية حزما من خييطات تدعى الليفات العضلية myofibrils.

3. تتكون الليفات العضلية من قطع عضلية sarcomeres تمتد من منتصف حزم I الى منتصف حزمة ثانية (وهو خط مستعرض داكن يدعى خط Z).
4. ان نمط التخطيط يعود لوجود خييطات غليظة تدعى ميوسين myosin في حزمة A واخرى نحيفة تسمى اكتين actin في حزم I.
5. ان حزمة I تتكون من خييطات نحيفة لا تتداخل مع الخييطات الغليظة، بينما تتألف حزمة A من خييطات غليظة تتداخل مع خييطات نحيفة بحيث تواجد ستة خييطات نحيفة حول كل خييط غليظ.
6. يوجد وسط كل حزمة غليظة منطقة تحتوي خييطات ميوسين، ويطلق عليها حزم H التي يقع في مركزها منطقة غليظة تشكل خط M وهي منطقة ارتباط خييطات غليظة متجاورة.

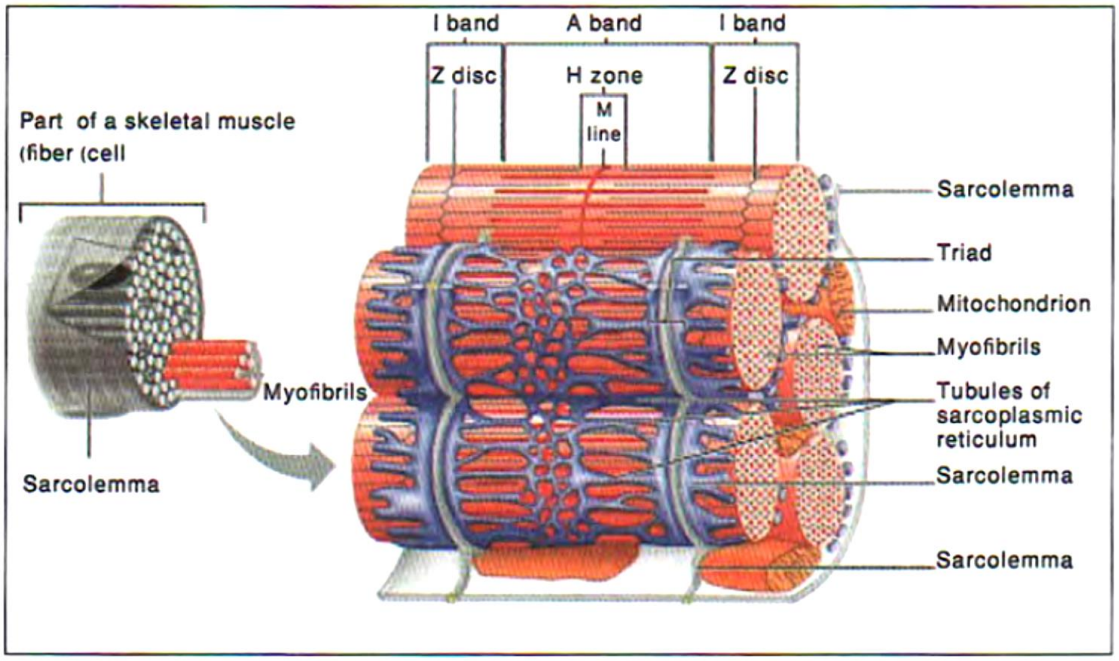

العضلات القلبية Cardiac muscles

توجد هذه العضلات في جدار القلب، تتمثل خصوصية العضلات القلبية في قدرتها على الانقباض لا ارادياً وبإيقاع مستمر. وبالرغم من ان الياف العضلة القلبية تتشابه مع الياف العضلة الهيكلية في كونها مخططة الا انها تختلف عنها بعدة عنها في ما يلي:

A. لا تظهر الالياف القلبية على هيئة وحدات بسيطة اسطوانية بل انها تتفرع مع الياف متجاورة لتكون شبكة ليفية.

B. للألياف القلبية نوى مركزية الموقع ويتراوح عددها واحدة أو اثنين (وتوجد عدة نوى في العضلات الهيكلية).

C. توجد بين الالياف العضلية القلبية اقراص بينية Intercalated disks.

D. العضلة القلبية لا ارادية التحكم.

العضلات الملساء Smooth muscles

تتكون هذه العضلات من الياف مغزلية تحاط بطبقة قاعدية والياف شبكية. توجد هذه العضلات في الاعضاء التي تتحرك لا ارادياً كما في المعدة والامعاء وجدران الاوعية الدموية. اذ تنتظم الخلايا العضلية الملساء على هيئة صفائح كبيرة مما يساعد بانقباض النسيج العضلي كوحدة مدمجة.

صفات الخلايا العضلية الملساء

A. للخلايا شكل مغزلي وغير متفرعة.

B. لها نوى مركزية الموقع واحدة في كل خلية وتنتظم بحيث يقع الطرف المستدق لكل خلية بجوار بطن خلية مجاورة.

C. تحتوي شبكة عضلية داخلية بدائية ولا تحتوي اي انيبيبات مستعرضة.

D. لا تنتظم خييطات اكتين وميوسين في الترتيب كما في الالياف العضلية الهيكلية بل تتقاطع في الخلية العضلية الواحدة لتكون نظاماً شبكياً.

النســـيج العصـــبي والجهـــاز العصـــبي

Nervous tissues & Nervous system

يقسم الجهاز العصبي إلى الجهاز العصبي المركزي: ويتكون من الدماغ والحبل الشوكي، والجهاز العصبي المحيطي: ويتألف من ألياف عصبية وتجمعات من الخلايا العصبية تسمى العقدة العصبية. من الناحية الهيكلية، تتكون الأنسجة العصبية من نوعين من الخلايا: الخلايا العصبية والخلايا الدبقية.

الخلايا العصبية Neurons

تتكون معظم الخلايا العصبية من ثلاثة أجزاء:

1– البروزات التشجيرية **dendrites** وهي امتدادات طويلة ومتعددة ومتخصصة في تلقي المنبهات.

2– جسم الخلية cell body أو perikaryon وهو مركز التغذية للخلية العصبية كلها.

3 – المحور axon وهو بروز واحد طويل يتخصص في توليد أو نقل النبضات العصبية للخلايا الأخرى. يتشعب الجزء البعيد من المحور ليكون التشعبات أو التشجيرات الطرفية.

استناداً إلى الشكل والوظيفة يمكن تقسيم معظم الخلايا العصبية الى الفئات التالية:

- الخلايا العصبية متعددة الأقطاب multipolar neurons التي تحتوي على أكثر من بروزين، بروز واحد هو محور عصبي والبقية تكون التشجيرات،
- والخلايا العصبية ثنائية القطب bipolar neurons بروز يكون التشجيرات dendrite واخر يكون المحور axon.
- الخلايا العصبية احادية القطب الكاذب pseudounipolar والتي لديها محور واحد قريب من جسم الخلية وينقسم إلى فرعين.

ويمكن أيضاً تصنيف الخلايا العصبية وفقا لأدوارها الوظيفية الى: الخلايا العصبية الحركية motor (الصادرة efferent) في المستجيبات مثل الألياف العضلية والغدد الخارجية والغدد

الصماء. الخلايا العصبية الحسية sensory (الواردة afferent) التي تشارك في استقبال المنبهات الحسية من البيئة ومن داخل الجسم.

الخلايا الدبقية Glial Cells

يكون عدد الخلايا الدبقية أكثر بعشرة مرات من الخلايا العصبية في دماغ الثدييات. تحيط بأجسام الخلايا وبروزاتها العصبية لتشغل المساحات الداخلية. يحتوي النسيج العصبي على كمية قليلة جداً من المادة بين الخلوية.

Glial Cell Type	Origin	Location	Main Functions
Oligodendrocyte	Neural tube	Central nervous system	Myelin production, electric insulation
Schwann cell	Neural tube	Peripheral nerves	Myelin production, electric insulation
Astrocyte	Neural tube	Central nervous system	Structural support, repair processes
			Blood brain barrier, metabolic exchanges
Ependymal cell	Neural tube	Central nervous system	Lining cavities of central nervous system
Microglia	Bone marrow	Central nervous system	Macrophagic activity

خلايا قليلة التفرع Oligodendrocytes

تنتج هذه الخلايا غمد المايلين الذي يوفر العزل الكهربائي للخلايا العصبية في الجهاز العصبي المركزي. هذه الخلايا لديها بروزات او امتدادات تلتف حول المحاور وتنتج غمد المايلين.

خلايا شوان Schwann cells (Neurolemmocytes)

خلايا شوان لها نفس وظيفة الخلايا قليلة التفرع لكنها تقع حول محاور عصبية في الجهاز العصبي المحيطي. وتشكل خلية واحدة من خلايا شوان المايلين حول جزء من محور

عصبي واحد على النقيض من قدرة الخلايا قليلة التفرع على التفرع وتلف أكثر من خلية عصبية واحدة وبروزاتها.

الخلايا النجمية Astrocytes

هي خلايا على شكل نجمة ذات بروزات متعددة. تربط الخلايا النجمية الخلايا العصبية مع الشعيرات الدموية وإلى الأم الحنون في الدماغ. وتسمى الخلايا النجمية مع البروزات الطويلة والقليلة بالخلايا النجمية الليفية **fibrous astrocytes** وتقع في المادة البيضاء في الدماغ. والخلايا النجمية البروتوبلازمية **protoplasmic astrocytes** تحوي العديد من البرزوات المتفرعة والقصيرة وتوجد في المادة الرمادية بالدماغ. وتعد الخلايا النجمية هي الخلايا الدبقية الأكثر عدداً بالمقارنة مع انواع الخلايا الدبقية الاخرى واكثرها تنوع بالوظيفة. بالإضافة إلى وظيفة الدعم تقوم بعض الخلايا النجمية بتكوين بروزات ذات أقدام طرفية موسعة ترتبط بالخلايا البطانية. ويعتقد أنه من خلال هذه الأقدام الطرفية تنقل الخلايا النجمية جزيئات وأيونات من الدم إلى الخلايا العصبية. وعندما يتضرر الجهاز العصبي المركزي تتكاثر الخلايا النجمية لتصلح الضرر.

خلايا البطانية العصبية Ependymal cells

هي خلايا طلائية عمودي واطئة تبطن تجاويف الدماغ والقناة المركزية للحبل الشوكي. وفي بعض المواقع تحوي الخلايا البطانية اهداب لتسهل حركة السائل الدماغي النخاعي.

الخلايا الدبقية الصغيرة Microglia

هي خلايا صغيرة تحوي بروزات قصيرة غير منتظمة. ويمكن التعرف عليها من خلال النوى الكثيفة المتطاولة، والتي تتناقض مع النوى الكروية للخلايا الدبقية الأخرى. الخلايا الدبقية الصغيرة هي خلايا بلعمية، وهي تنشأ من الخلايا الجذعية في نخاع العظم. وتساهم بحماية الجهاز العصبي المركزي عند الالتهابات وتقوم بإنتاج وإطلاق انزيم محلل للبروتين neutral proteases وانتاج مواد مؤكسدة ضد المايكروبات.

الجهاز العصبي المركزي The central nervous system

يتكون الجهاز العصبي المركزي من المخ والمخيخ والحبل الشوكي. ليس لديه تقريبا أي نسيج ضام وبالتالي فهو نسيج ناعم نسبيا ويشبه الجل. وعند التقسيم يُظهر في المخ والمخيخ والحبل الشوكي مناطق بيضاء تسمى المادة البيضاء ومناطق رمادية تسمى المادة الرمادية. إن توزيع اغلفة المايلين في الجهاز العصبي المركزي هو المسؤول عن هذه الاختلافات: المكون الرئيسي للمادة البيضاء هو المحاور المايلينية والخلايا المنتجة للمايلين. **والمادة البيضاء** لا تحتوي على جسم الخلايا العصبية.

تحتوي **المادة الرمادية** على أجسام الخلايا العصبية وبرزاتها وجزء من محور الخلية العصبية والخلايا الدبقية. هذه هي المنطقة التي تحدث عندها المشابك. المادة الرمادية منتشرة على سطح المخ والمخيخ، وتشكل القشرة المخية والدماغية، في حين توجد المادة البيضاء في المناطق المركزية.

يتكون المخيخ من لب من المادة البيضاء والمادة الرمادية توجد في القشرة. والمادة البيضاء تتكون من محاور الخلايا والخلايا الدبقية المغلفة للمحاور. وتحتوي القشرة المخيخية على ثلاث طبقات: 1- طبقة جزيئية خارجية 2- طبقة مركزية من خلايا بركنجي كبيرة 3- طبقة حبيبية داخلية.

في المقاطع العرضية للحبل الشوكي تكون المادة البيضاء طرفية والمادة الرمادية مركزية وتكون بشكل حرف H. وفي الشريط الأفقي لحرف H فتحة تدعى القناة المركزية وهي من بقايا تجويف الجنين الانبوب العصبي. وتبطن هذه الفتحة بالخلايا البطانية ependymal cells.

سحايا الدماغ Meninges

هي الاغلفة التي تحيط بالدماغ والحبل العصبي وهي مكونة من نسيج رابط مكون من ثلاث طبقات. بدءاً من الطبقة الخارجية هي الأم الجافية والعنكبوتية والأم الحنون. ترتبط العنكبوتية والأم الحنون معا لذا تعد غشاء واحد يسمى pia-arachnoid.

الام الجافية أو القاسية Dura Mater

هي الطبقة الخارجية وتتكون من نسيج رابط كثيف مستمر مع سمحاق الجمجمة. تنفصل الأم الجافية التي تغلف الحبل الشوكي عن السمحاق في الفقرات بواسطة فسحة تدعى

الفسحة فوق الجافية والتي تحتوي على اوعية دموية رقيقة الجدران ونسيج رابط مفكك ونسيج دهني. وتفصل الجافية عن العنكبوتية عن طريق الفسحة التحتانية. ويتم تغطية السطح الداخلي لطبقة الأم الجافية وكذلك السطح الخارجي في الحبل الشوكي بطبقة من النسيج الطلائي الحرشفي البسيط.

الطبقة العنكبوتية Arachnoid

تحتوي الطبقة العنكبوتية على عنصرين: طبقة في اتصال مع الأم الجافية وحواجز trabeculae التي تربط الطبقة العنكبوتية مع الأم الحنون. تشكل الفراغات بين الحواجز الفسحة تحت العنكبوتية، والتي تمتلئ بسائل النخاع الشوكي وتكون مفصولة تماماً عن الفسحة تحت الجافية. تشكل هذه الفسحات وسادة هيدروليكية تحمي الجهاز العصبي المركزي من الصدمة. تتكون الطبقة العنكبوتية من نسيج رابط خالي من الأوعية الدموية وتغطى بنفس النوع من النسيج الطلائي الحرشفي البسيط الذي يغطي الجافية. ولأن العنكبوتية لديها عدد قليل من الحواجز في الحبل الشوكي إذ يمكن تمييزها بوضوح عن الأم الحنون في تلك المنطقة. وفي بعض المناطق تخترق العنكبوتية الأم الجافية وتشكل نتوءات تنتهي في الجيوب الوريدية في الأم الجافية. وتسمى هذه النتوءات التي تغطيها الخلايا البطانية من الأوردة بالزغابات العنكبوتية. ووظيفتها هي استيعاب السائل الدماغي النخاعي في دم الجيوب الوريدية.

الام الحنون Pia Mater

هو نسيج رابط مفكك يحتوي على العديد من الأوعية الدموية. وعلى الرغم من أنه يقع بالقرب من الأنسجة العصبية الا إنه ليس على اتصال بالخلايا أو الألياف العصبية. وتوجد بين الأم الحنون والعناصر العصبية طبقة رقيقة من بروزات الخلايا الدبقية وتشكيل حاجز في محيط الجهاز العصبي المركزي. يفصل هذا الحاجز الجهاز العصبي المركزي عن السائل الدماغي الشوكي. يتبع الأم الحنون جميع اخاديد سطح الجهاز العصبي المركزي ويخترقها. وتغطى الأم الحنون بالخلايا الحرشفية. وتخترق الأوعية الدموية الجهاز العصبي المركزي من خلال الأنفاق التي تغطيها الأم الحنون والمساحات المحيطة بالأوعية. ويختفي الأم الحنون قبل أن تتحول الأوعية الدموية إلى شعيرات دموية في الجهاز العصبي المركزي.

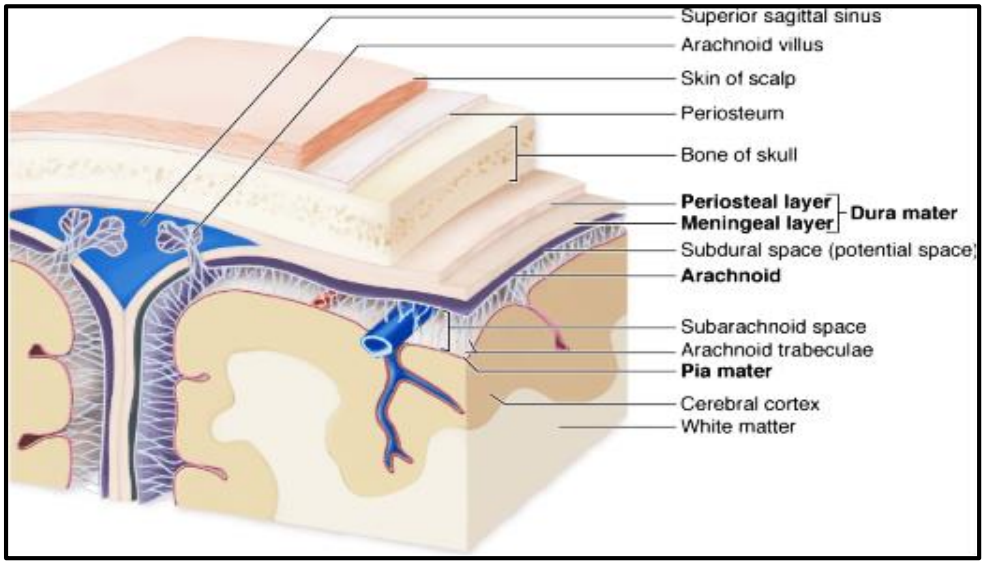

الجهاز العصبي المحيطي Peripheral Nervous System

أن المكونات الرئيسية للجهاز العصبي المحيطي هي الأعصاب والعقد العصبية ونهايات الأعصاب. والأعصاب عبارة عن حزم من الألياف العصبية محاطة بأغلفة من الأنسجة الرابطة.

الألياف العصبية Nerve Fibers

تتكون الألياف العصبية من محاور عصبية محاطة بغلاف خاص مشتق من الخلايا الدبقية. وتشكل مجموعات من الألياف العصبية مسالك الدماغ والحبل الشوكي والأعصاب الطرفية. وتبدي الألياف العصبية اختلافات في الاغلفة تتعلق بما إذا كانت الألياف جزءاً من الجهاز العصبي المركزي أو المحيطي.

تغطي لفة واحدة أو عدة لفات من الخلية المغلفة معظم المحاور في الأنسجة العصبية. وفي الألياف العصبية المحيطية يكون غلاف الخلية العصبية هي خلية شوان، وفي الألياف العصبية المركزية تكون الخلية المغلفة هي الخلية قليلة التفرع oligodendrocyte.

الألياف المايلينية Myelinated Fibers

في الألياف المايلينية للجهاز العصبي المحيطي يلف الغشاء الخلوي لخلية شوان المحور العصبي. وتتحد طبقات أغشية الخلايا المغلفة لتشكل المايلين، والمايلين هو بروتين شحمي مائل للصفرة.

يتكون غلاف المايلين من عدة طبقات من أغشية الخلايا، وهذه الأغشية لديها نسبة أعلى من الدهون بالمقارنة مع أغشية الخلايا الأخرى. يُظهر غلاف المايلين فجوات على طول مساره تسمى عُقد رانفير nodes of Ranvier تمثل هذه المسافات بين خلايا شوان المجاورة على طول

المحور عصبي. ان الامتدادات المتشابكة لخلايا شوان تغطي جزئيا عقدة رانفير. تسمى المسافة بين عقدتين internode وتتكون من خلية شوان واحدة. ولا توجد خلايا شوان في الجهاز العصبي المركزي. وتختلف الخلايا قليلة التفرع عن خلايا شوان في أن الفروع المختلفة لخلية واحدة يمكن أن تغطي أجزاء من محاور متعددة على عكس خلية شوان.

الألياف غير المغلفة Unmyelinated Fibers

في كل من الجهاز العصبي المركزي والمحيطي، ليست كل المحاور مغلفة في المايلين. وفي الجهاز العصبي المحيطي جميع المحاور غير المبطنة يتم تغليفها بخلايا شوان. على عكس ارتباطها بالمحاور المايلينية الفردية، يمكن لكل خلية شوان أن تغلف العديد من المحاور في الالياف غير المغلفة لأنها تلف لفة واحدة حول المحور. لا تحتوي الألياف العصبية غير الموصلة على عقد رانفير Ranvier لأن خلايا شوان تتحد لتشكيل غلاف مستمر. الجهاز العصبي المركزي غني بالمحاور غير المبطنة بخلاف تلك الموجودة في الجهاز المحيطي. وفي الدماغ والحبل الشوكي تعمل بروزات المحاور غير المغلفة بحرية بين البروزات العصبية والدبقية.

الأعصاب Nerves

تجتمع الألياف العصبية في حزم لتشكيل الأعصاب في الجهاز العصبي المحيطي. تظهر الأعصاب بمظهر أبيض متجانس بسبب محتواها من المايلين والكولاجين.

تحتوي الأعصاب على طبقة ليفية خارجية من النسيج الرابط الكثيف يدعى الغلاف العصبي فوق المحيطي epineurium والذي يملأ الفراغ بين حزم الألياف العصبية. وتحاط كل حزمة بغلاف عصبي محيطي perineurium يتكون من طبقات من الخلايا تشبه النسيج الطلائي. تنضم خلايا كل طبقة من عند حوافها بواسطة تقاطعات ضيقة وهو ترتيب يجعل حاجزاً أمام مرور معظم الجزيئات الكبيرة ولها وظيفة مهمة تتمثل في حماية الألياف العصبية من الاجسام الغريبة. ويتكون الغلاف العصبي الداخلي Endoneurium من طبقة رقيقة من ألياف شبكية تنتجها خلايا شوان.

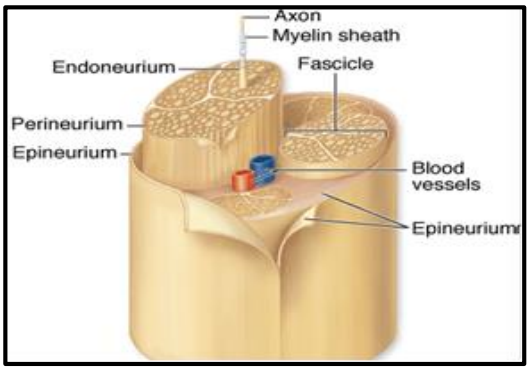

العقدة العصبية Ganglia

عبارة عن تراكيب بيضوية تحتوي على أجسام الخلايا العصبية والخلايا الدبقية مدعومة بنسيج رابط. لأنها بمثابة محطات استراحة لنقل الايعازات العصبية يدخل ليف عصبي ويخرج أخر من كل العقدة. وهناك نوعين من العقد العصبية حسية أو عصبية ذاتية.

1. العقدة العصبية الحسية Sensory Ganglia

العقدة الحسية تنقل الايعازات من الجسم إلى الجهاز العصبي المركزي. يوجد نوعان من العقد الحسية، يرتبط بعضها بالأعصاب القحفية (العقد القحفية) والبعض الآخر مرتبط بالجذر الظهري لأعصاب العمود الفقري وتسمى العقد الشوكية. وتشمل هذه الأخيرة أجسام الخلايا العصبية الكبيرة الحاوية على اجسام نسل Nissl. وتحيط بها الخلايا الدبقية الصغيرة التي تسمى الخلايا الملحقة satellite cells. تحاط العقدة العصبية الحسية بغلاف النسيج الرابط. إن الخلايا العصبية في هذه العقدة عبارة عن خلايا عصبية احادية القطب الكاذب pseudounipolar وترسل المعلومات من النهايات العصبية للعقدة إلى المادة الرمادية للحبل الشوكي عن طريق نقاط الاشتباك العصبي مع الخلايا العصبية المحلية.

2. العقدة العصبية الذاتية أو اللاإرادية Autonomic ganglia

تظهر العقد الذاتية على أنها توسع بصلي في الأعصاب اللاإرادية. يقع بعضها داخل أعضاء معينة وخاصة في جدران الجهاز الهضمي اذ تشكل عقد داخلية. وهذه العقد خالية من غلاف النسيج الرابط ويتم دعم خلاياها بواسطة اغلفة الاعضاء الذي توجد فيها. عادة ما تحتوي العقد العصبية الذاتية على خلايا عصبية متعددة الأقطاب. وكما هو الحال مع العقد القحفية فإن العقد العصبية الذاتية لها خلايا عصبية حاوية على أجسام نسل. في العقد الداخلية يتم رؤية عدد قليل من الخلايا الملحقة satellite cells حول كل خلية عصبية.