الانسجة الحيوانية النظري

المحاضرة الخامسة: الجهاز الدوري

قسم علوم حياة/ كلية العلوم/ جامعة الانبار

إعداد الدكتور

أحمد سامي فرحان

الجهاز الدوري Circulatory system

يتكون الجهاز الدوري من **الاوعية الدموية والقلب والاوعية اللمفاوية.**

تركيب الاوعية الدموية Structure of blood vessels

تشترك الاوعية الدموية باستثناء الشعيرات الدموية بوجود ثلاث طبقات (Tunics) في جدرانها كما يلي:

1- **الطبقة الداخلية Tunica Intima**: تتألف من صف واحد من نسيج طلائي حرشفي (الطبقة البطانية) يستند على نسيج رابط مفكك (طبقة تحت البطانية).

2- **الطبقة الوسطى Tunica Media**: تتكون هذه الطبقة من عدة طبقات من العضلات الملساء تتداخل مع الالياف المطاطية والالياف الشبكية.

3- **الطبقة الخارجية Tunica Adventia**: تتألف من الالياف الكولاجينية والمطاطية.

أوعية الأوعية Vasa Vasorum: هي الأوعية الدموية الصغيرة التي تزود جدران الأوعية الدموية الكبيرة بالدم. تكون أكثر تواجداً في جدران الاوردة مقارنة بالشرايين.

الشعيرات الدموية Blood Capillaries

صفاتها:

1- تتكون من طبقة واحدة من الخلايا الحرشفية محاطة بخلايا محيطية Pericytes تحتوي على خيوط الاكتين والميوسين مما يجعلها خلايا انقباضية تتحكم بتقلص الشعيرات الدموية.

2- يتراوح قطرها 7-9 ميكرون وطول الواحدة منها 50 ميكرون.

3- تتفرع كثيراً وتتصل بشبكة من الشرينات arterioles والوريدات venules.

أنواع الشعيرات الدموية Blood Capillary types

اولاً: الشعيرات الدموية الجسمية أو المستمرة Somatic or Continuous Capillaries

صفاتها:

1- انعدام الثقوب في جدرانها.

2- وجود حويصلات الشرب الخلوي pinocytotic vesicles تنقل الجزيئات الكبيرة لكلا الاتجاهين عبر الخلايا البطانية.

3- الصفيحة القاعدية تحت الخلايا البطانية تكون متواصلة.

4- توجد في اغلب مناطق الجسم كالعضلات والجهاز العصبي والنسيج الشحمي ...الخ.

ثانياً: الشعيرات المثقبة أو الحشوية Fenestrated or visceral capillaries

صفاتها:

1- وجود ثقوب كبيرة في الخلايا البطانية.

2- الصفيحة القاعدية تحت الخلايا البطانية تكون متواصلة.

3- توجد في الغدد الصماء والامعاء والكلية.

ثالثاً: الشعيرات الدموية الجيبية أو غير المستمرة Discontinuous or Sinusoidal Capillaries

صفاتها:

1- لخلاياها البطانية عدة ثقوب كبيرة.

2- الصفيحة القاعدية غير مستمرة.

3- تتراوح اقطارها بين 30-40 ميكرون.

4- توجد في الكبد والطحال ونقي العظم.

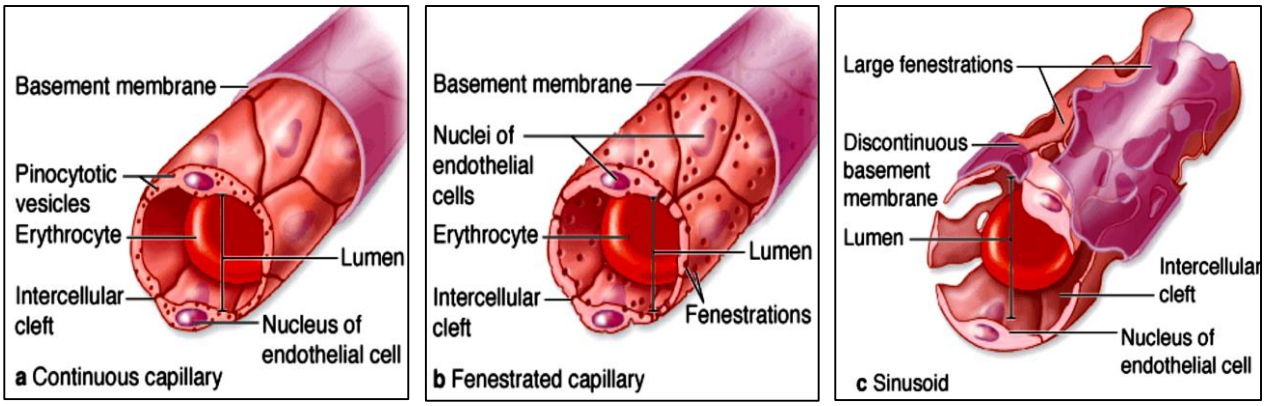

Figure: Types of Capillary

الشرايين Arteries

تنقل الدم من القلب الى انسجة الجسم, وتصنف وتتصف كما يلي:

نوع الشريان Artery type	الطبقة الداخلية Tunica Intima	الطبقة الوسطى Tunica Media	الطبقة الخارجية Tunica Adventitia
شرين Arteriole	تتكون من خلايا بطانية وطبقة تحت البطانية	تتكون من 2-3 طبقة من خلايا عضلية ملساء فقط	رقيقة وتحتوي الياف الكولاجين والالياف المطاطية وخلايا ليفية قليلة
شريان عضلي Muscular Artery	تتألف من خلايا بطانية وطبقة تحت البطانية رقيقة وبعض الالياف العضلية الملساء	تتكون من 30-40 طبقة من عضلات ملساء تتداخل بينها الياف مطاطية وشبكية	تحتوي الياف الكولاجين والالياف المطاطية وخلايا ليفية ودهنية
الشريان الكبير أو المرن Large or Elastic Artery	الطبقتان البطانية وتحت البطانية غليظتان نسبياً	تتكون من 40-60 طبقة من الياف مطاطية وعضلات ملساء والياف شبكية	تحتوي الياف الكولاجين والالياف المطاطية

الاوردة Veins

تنقل الدم من انسجة الجسم الى القلب وتصنف وتتصف كما يلي:

نوع الوريد Vein type	الطبقة الداخلية Tunica Intima	الطبقة الوسطى Tunica Media	الطبقة الخارجية Tunica Adventitia
وريدات Venioles	رقيقة وتتكون من خلايا بطانية وطبقة تحت البطانية	تتكون من 1-3 طبقة من عضلات ملساء	هي الاغلظ وتتكون من الياف الكولاجين
وريد صغير أو متوسط Small or Medium Vein	تتألف من خلايا بطانية وطبقة تحت البطانية دقيقة ويخرج منها صمامات	تتكون من 3-5 حزم صغيرة من عضلات ملساء تتخللها بينها الياف مطاطية وشبكية	غليظة وتحتوي الياف الكولاجين والالياف المطاطية
الوريد الكبير Large Vein	تتكون من الطبقتان البطانية وتحت البطانية ويمتد منها صمام باتجاه تجويف الوريد	رقيقة وفيها طبقات قليلة من عضلات ملساء والكثير من النسيج الرابط	غليظة جداً. وتحتوي الياف الكولاجين والالياف المطاطية وعضلات ملساء

القلب Heart: يتكون القلب من كتلة من الالياف العضلية القلبية التي تنقبض بايقاع منظم وتضخ الدم الى جميع انحاء الجسم. يتكون جدار القلب من ثلاث طبقات كما يلي:

اولاً: بطانة القلب (الشغاف) Endocardium: يتكون من صف واحد من الخلايا الحرشفية تستند على نسيج رابط مفكك.

ثانياً: عضلة القلب Myocardium: هي اغلظ الاغلفة، وتتألف من خلايا عضلية تحيط بحجرات القلب.

ثالثاً: النخاب Epicardium: يتكون من طبقة من الخلايا الحرشفية البسيطة وتستند على نسيج رابط مفكك ويحوي هذا الغلاف على نسيج شحمي.

ويحاط القلب بغشاء التامور Pericardium وهو ليس غلاف من اغلفة القلب وانما يحيط به من الخارج فقط وتركيبه مكون من نسيج حرشفي بسيط يستند على نسيج رابط.

الجهاز الدوري اللمفاوي Lymphatic Vascular System
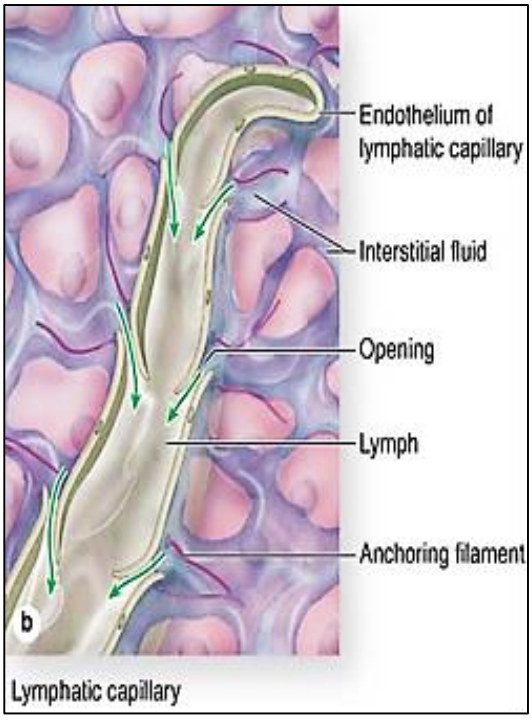
- يبدأ هذا الجهاز بالشعيرات اللمفاوية في انسجة الجسم والتي تكون لها نهاية مسدودة وتركيبها يشبه تركيب الشعيرات الدموية. تمتص الشعيرات اللمفاوية السائل بين الخلوي (اللمف Lymph) وينقل الى اوعية لمفاوية أكبر فأكبر لتنتهي بقناتين كبيرتين تصب في الاوردة الكبيرة وتوجد في مسار الاوعية اللمفاوية عقد لمفاوية تدافع عن الجسم ضد الاجسام الغريبة.
- للأوعية اللمفاوية الكبيرة تركيب يشبه تركيب الاوردة اذ تحوي على صمامات تمنع رجوع اللمف بالاتجاه المعاكس الا ان الصمامات تكون أكثر في الاوعية اللمفاوية، وتتكون جدران الاوعية اللمفاوية من ثلاث طبقات كما في الاوردة والشرايين.