الانسجة الحيوانية النظري

المحاضرة السابعة: الجهاز الهضمي

قسم علوم حياة/ كلية العلوم/ جامعة الانبار

إعداد الدكتور

أحمد سامي فرحان

القناة الهضمية Digestive Tract

تتكون القناة الهضمية من تجويف الفم والمريء والمعدة والامعاء الدقيقة والغليظة والمستقيم والمخرج وبعض الاعضاء الملحقة كالكبد والغدد اللعابية والبنكرياس والمرارة.

تجويف الفم Oral cavity

يحتوي هذا التجويف على اللسان والاسنان والغدد اللعابية ويحاط بالخدين cheeks والشفتين lips وله سقف من حنك صلب hard palate وحنك طري soft palate. يبطن تجويف الفم بنسيج طلائي حرشفي غير متقرن ويستند على نسيج رابط يلتصق بالعظم.

اللسان Tongue

يتكون هذا العضو من عضلات هيكلية مغطاة بنسيج طلائي طبقي حرشفي غير متقرن، له سطح سفلي ناعم وسطح علوي خشن لوجود نتوءات أو بروزات أو حلمات وتوجد في بعض هذه النتوءات براعم التذوق. هناك اربعة انواع من الحلمات papillae:

- **الحلمات الخيطية Filiform papillae** لا تحوي براعم للتذوق
- **الحلمات الفطرية Fungiform papillae** تحوي براعم للتذوق
- **الحلمات الورقية Foliate papillae** تحوي براعم للتذوق
- **الحلمات الدائرية المحيطية Circumvallate papillae** تحوي براعم للتذوق.

الاسنان Teeth

يوجد في الانسان البالغ عدد 32 سن ويتكون من جزء بارز فوق اللثة يسمى **التاج crown** وجز المطمور في اللثة **الجذر root** ويغطى التاج بطبقة **المينا enamel** ويغطى الجذر بمادة **الملاط cement**, وان مادة السن الاساسية من الداخل **العاج dentin**. يثبت السن باللثة **برباط محيط السن periodontal ligament** الذي يتكون من الياف الكولاجين.

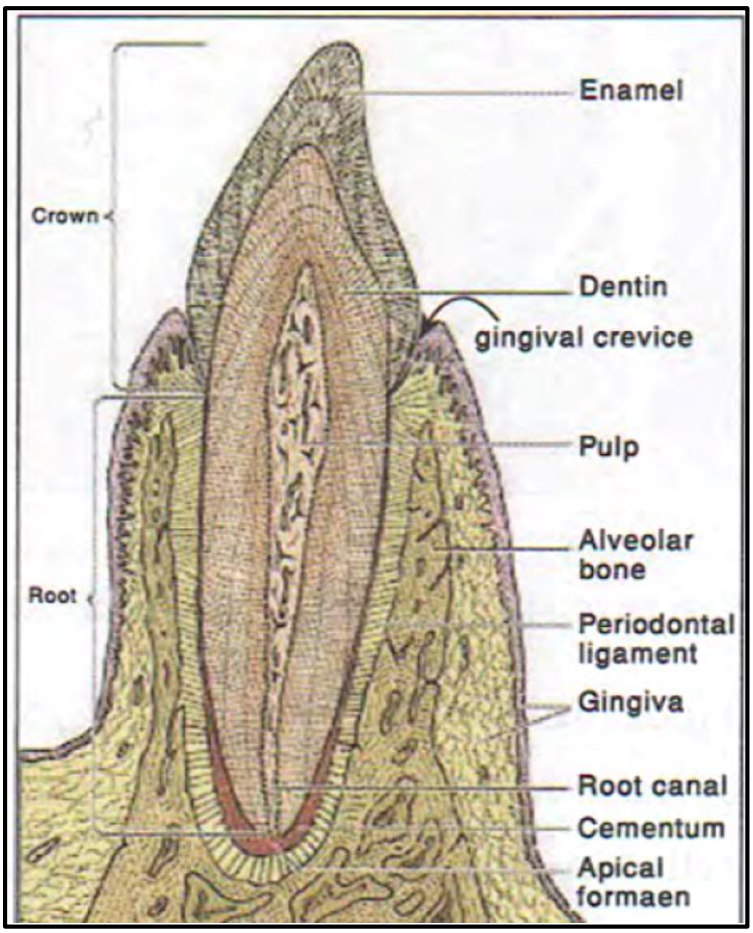

جدار الانبوب الهضمي Wall of digestive tract

يمتد الانبوب الهضمي من المريء الى الشرج وهو مؤلف من أربع طبقات هي المخاطية mucosa وتحت المخاطية submucosa والعضلية muscularis والمصلية serosa.

- **المخاطيـــة Mucosa** تتألف هذه الطبقة من بطانة طلائية وصفيحة مخصوصة Lamina propria تتشكل من نسيج رابط مفكك والياف عضلية ملساء تدعى العضلة المخاطية muscularis mucosae.
- **تحت المخاطية Submucosa** تتكون هذه الطبقة من نسيج رابط مطاطي غني بالأوعية الدموية.
- **العضـلية Muscularis** تتألف هذه الطبقة من خلايا عضلية ملساء، تنتظم بطبقة داخلية تحيط خلاياها بالأنبوب الهضمي بشكل دائري وطبقة خارجية يكون اتجاه الخلايا العضلية بشكل طولي.
- **المصـلية Serosa** هي طبقة رقيقة من النسيج الرابط والنسيج الدهني وتغطى من الخارج بنسيج طلائي حرشفي بسيط.

المريء Esophagus

عبارة عن انبوب عضلي، ويبطن المريء بنسيج طلائي حرشفي طبقي غير متقرن في الطبقة المخاطية. وهناك العديد من الغدد في الطبقة تحت المخاطية، اما الطبقة العضلية فتتكون من ثلاث مناطق القريبة من البلعوم تتكون من **عضلات هيكلية فقط ومنطقة وسطى فيها عضلات هيكلية وملساء والمنطقة القريبة من المعدة تحوي عضلات ملساء فقط**، واخيراً الطبقة المصلية.

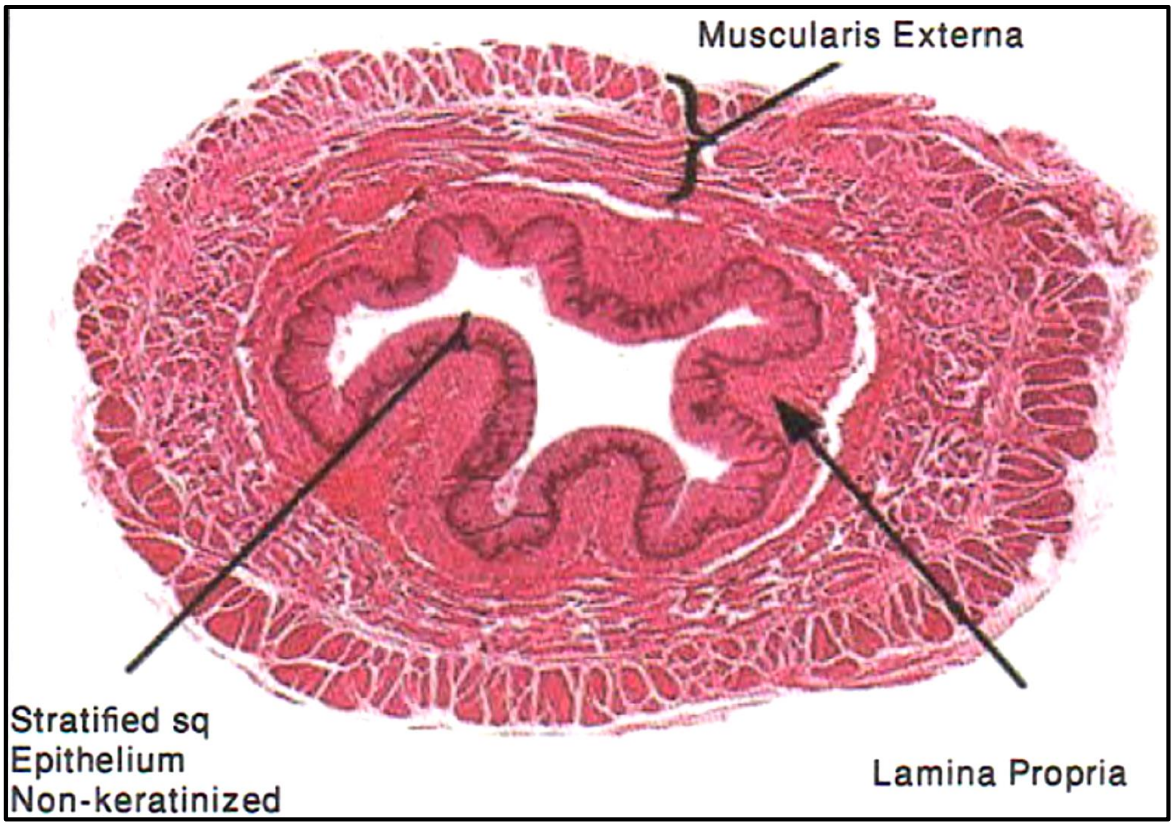

شكل يوضح مقطع عرضي للمريء

المعدة Stomach

تمثل المعدة الجزء المنتفخ من القناة الهضمية، وتقسم المعدة الى أربع مناطق الفؤاد cardia والقاع fundus والجسم body والبوابية pylorus. تتكون بطانة الطبقة المخاطية من نسيج طلائي عمودي بسيط. وتحوي الطبقة المخاطية طيات واخاديد وتوجد فيها العديد من الغدد الافرازية التي تفرز المخاط والانزيمات وحامض HCl. والطبقة تحت المخاطية تشبه الموجودة في بقية القناة الهضمية مكونة من نسيج رابط. والطبقة العضلية تتجه بثلاثة اتجاهات في الطبقة الخارجية تكون العضلات باتجاه طولي longitudinal والطبقة الوسطى دائرية والطبقة circular في حين تكون الداخلية مائلة oblique وتحاط المعدة من الخارج بالطبقة المصلية.

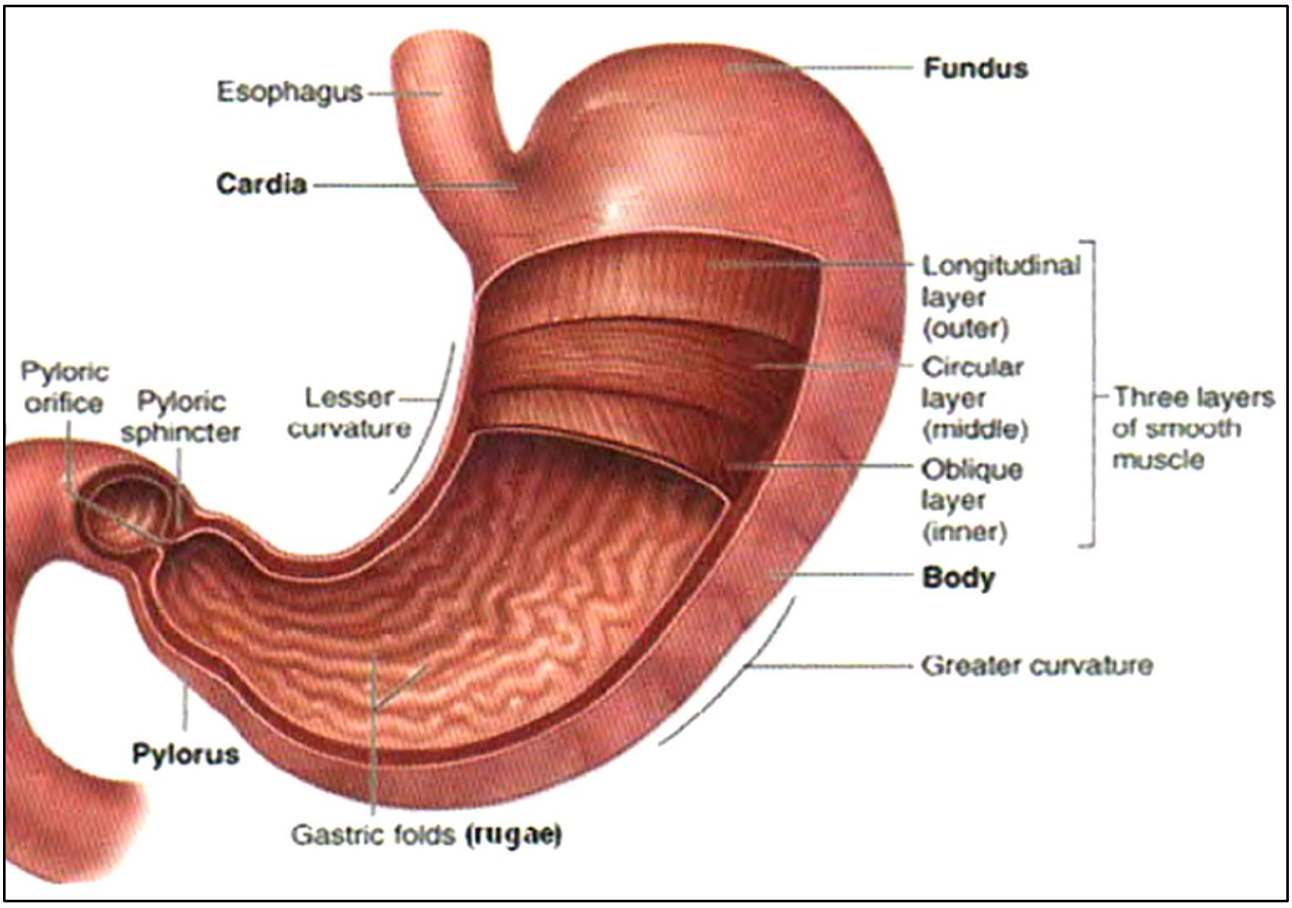

الشكل يوضح تركيب المعدة

الامعاء الدقيقة Small intestine

عبارة عن انبوب كثير الالتواء يبلغ طوله 6 متر وقطره 2.5 سم، وتتكون الامعاء الدقيقة من ثلاثة اجزاء **الاثنا عشري Duodenum** والصائم **Jejunum** واللفائفي **ileum**. وعند فحص الامعاء الدقيقة بالعين المجردة توجد بها **طيات plicae** وبالإضافة للطيات توجد **زغابات Villi** في جدار الامعاء وتوجد **تعرجات microvilli** على مستو سطح الخلية وكل منها تزيد من سطح الامتصاص. تبطن الامعاء الدقيقة بنسيج طلائي عمودي بسيط يحوي خلايا امتصاصية absorptive cells وخلايا افرازية كالخلية الكأسية goblet cell والخلايا المعوية الصماء enteroendocrine cells تستند على نسيج رابط مفكك في الطبقة المخاطية mucosa layer تليها الطبقة تحت المخاطي submucosa layer ثم الطبقة العضلية muscularis وفيها تكون حزم الالياف العضلية الملساء من الداخل دائرية circular والحزم العضلية الخارجية تكون طولية longitudinal واخيراً تحاط الامعاء الدقيقة بالطبقة المصلية serosa.

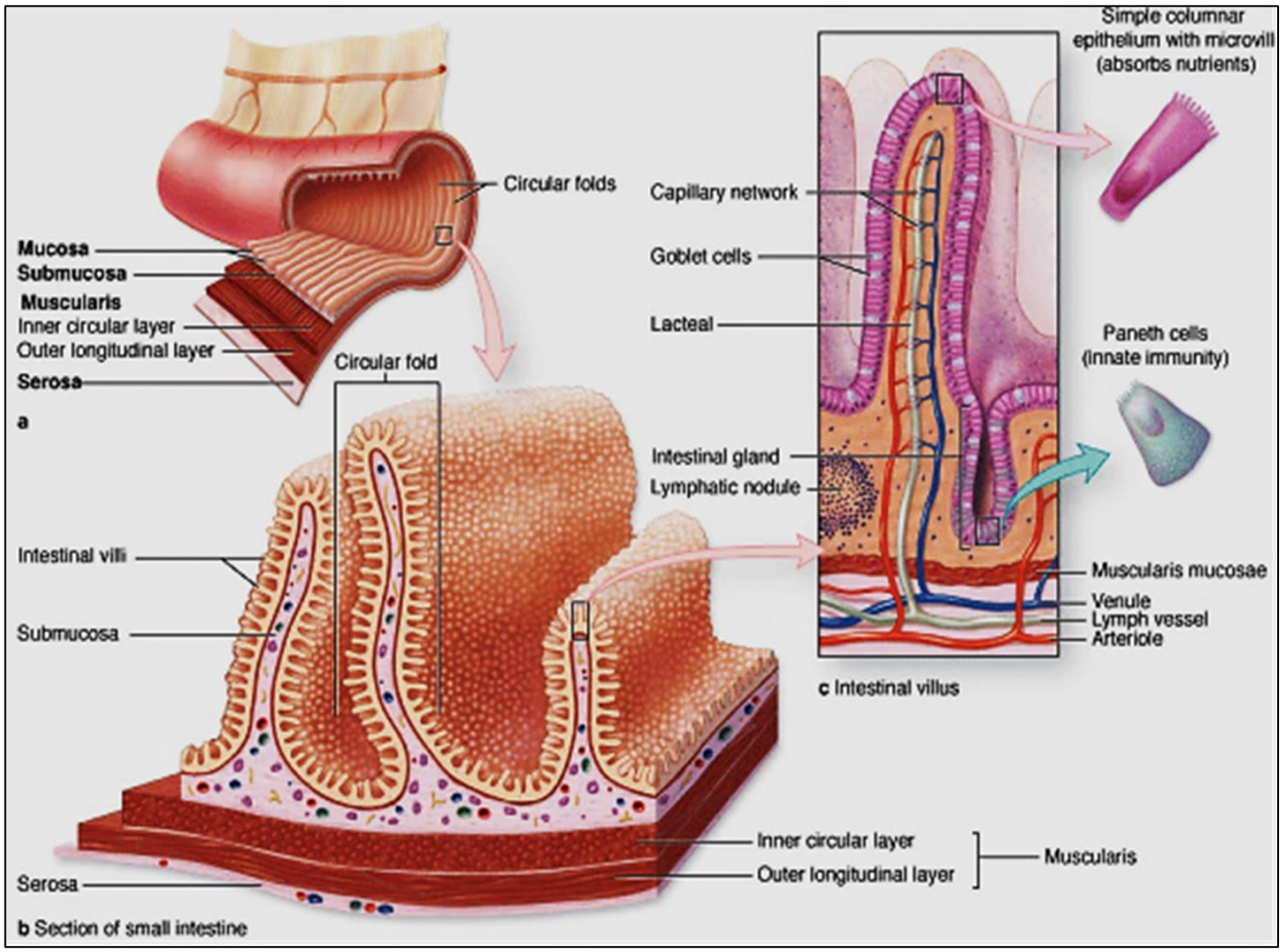

الامعاء الغليظة Large intestine

تسمى بالقولون **colon** ويبلغ طولها حوالي 150 سم ويتشكل القولون من الجزء **الصاعد ascending** واخر **مستعرض transverse** وثالث **نازل descending**. يتسم القولون بالصفات النسيجية التالية:

- مبطن بنسيج طلائي عمودي امتصاصي خاصة للماء وفيها عدداً أكبر من الغدد الخاصة التي تفرز المخاط.
- لا تحتوي الامعاء الغليظة على الزغابات كما في الامعاء الدقيقة.
- تتشكل الطبقة العضلية من الياف طولية واخرى دائرية الا ان الالياف الطولية تحيط بالأمعاء الغليظة بثلاث حزم وليس احاطة كاملة حول الامعاء كما في الامعاء الدقيقة وتسمى هذه الحزم **teniae coli**.
- تظهر بالطبقة المصلية بروزات بندولية الشكل مكونة من نسيج دهني تدعى **الزوائد التربية appendages epiploicae**.

★ تنتهي القناة الهضمية بالمستقيم rectum واخيراً فتحة الشرج anus. تتحول بطانة المستقيم من النسيج الطلائي العمودي البسيط الى الطلائي الحرشفي الطبقي قبل فتحة الشرج بحوالي 2سم.

الاعضاء الملحقة بالجهاز الهضمي

Organs associated with the digestive system

الكبد Liver

هو أكبر الاعضاء بالجسم بعد الجلد ويزن حوالي 1.5 كغ ويتكون من فص ايمن كبير وفص أيسر أصغر يتصلان **برباط منجلي falciform ligament** ويحاط الكبد بنسيج رابط.

ان التركيب الدقيق للكبد يتكون من **فصيصات lobules** يكون شكلها متعدد الاضلاع، وتوجد بينها فراغات في الانسان وفي بعض الحيوانات يوجد بينها نسيج رابط. والفصيص كتلة من الالواح الكبدية يتكون اللوح من شريط من **الخلايا الكبدية hepatocytes** عرضه خلية أو خليتين تنتشر هذه الالواح بطريقة شعاعية وقد تتشابك مكونة تركيباً اسفنجياً وتحتوي الفراغات بين الالواح شعيرات جيبية sinusoids. وتوجد عند كل زاوية من زوايا الفصيص المضلع الشكل **تركيب ثلاثي بابي portal triads** يتكون من **شريان كبدي hepatic artery ووريد بابي portal vein وقناة صفراء bile duct** وتحاط كل هذه التراكيب بنسيج رابط.

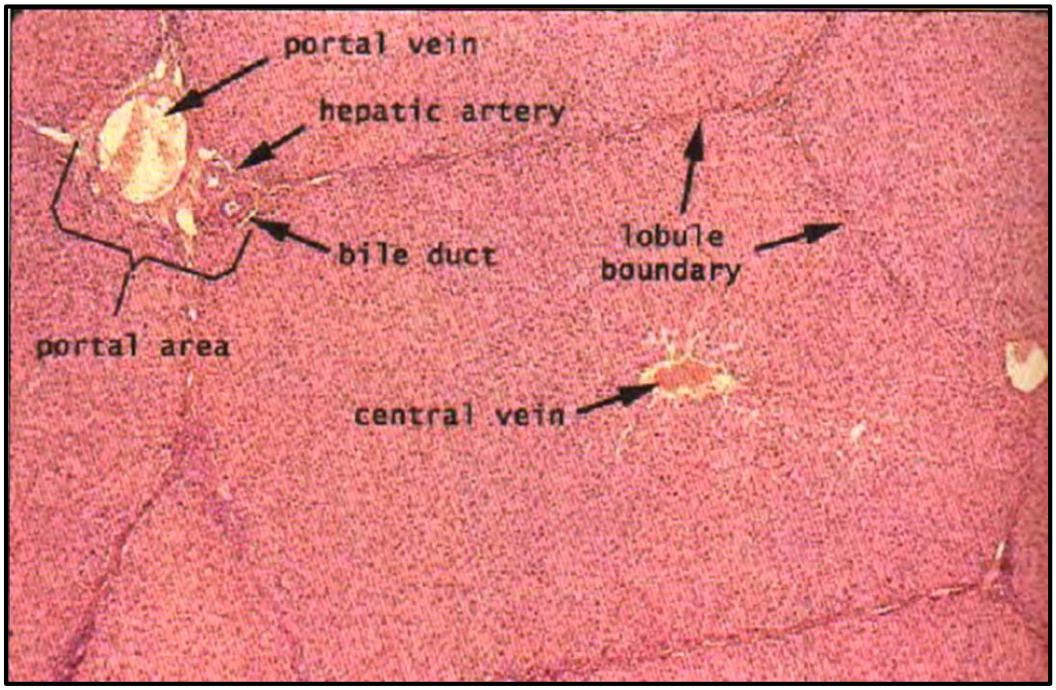

الشكل يوضح فصيص الكبد hepatic lobule وفي احدى زواياه التركيب الثلاثي portal triads

الخلية الكبدية Hepatocyte

ان أصل الخلية الكبدية هو نسيج طلائي، يتراوح قطرها بين 20–30 ميكرون لها نواة كبيرة واحدة أو اثنين واعداد كبيرة من المايتوكوندريا وجهاز كولجي وشبكة اندوبلازمية وحبيبات الكلايكوجين glycogen. توجد بين أسطح الخلايا الكبدية فراغات تدعى **فراغ دس space of Disse** الذي يحوي على شعيرات جيبية **وخلايا كوبفر Kupffer cells** التي تفكك خلايا الدم الهرمة كم توجد خلايا خازنة للدهون تدعى خلايا **ايتو Ito cells**. واسطح الخلايا الكبدية من الجهة الاخرى المقابلة لبعضها البعض توجد بينها **قنيات الصفراء bile canalculi** التي تصب في القناة الصفراء الموجودة في التركيب الثلاثي ثم في قنوات الصفراء الاكبر فالأكبر لتنتهي بالقناة الصفراء العامة وقد تخزن بالمرارة أو تطرح الصفراء مباشرةً للاثنى عشري.

المرارة Gall Bladder

هي تركيب كمثري الشكل يرتبط بالسطح السفلي للكبد، ويتكون جدار المرارة من نسيج طلائي عمودي بسيط فيه طيات ومن نسيج رابط وطبقة عضلية رقيقة تلف بشكل دائري حول المرارة وطبقة مصلية خارجية أو طبقة adventitia في بعض المناطق.

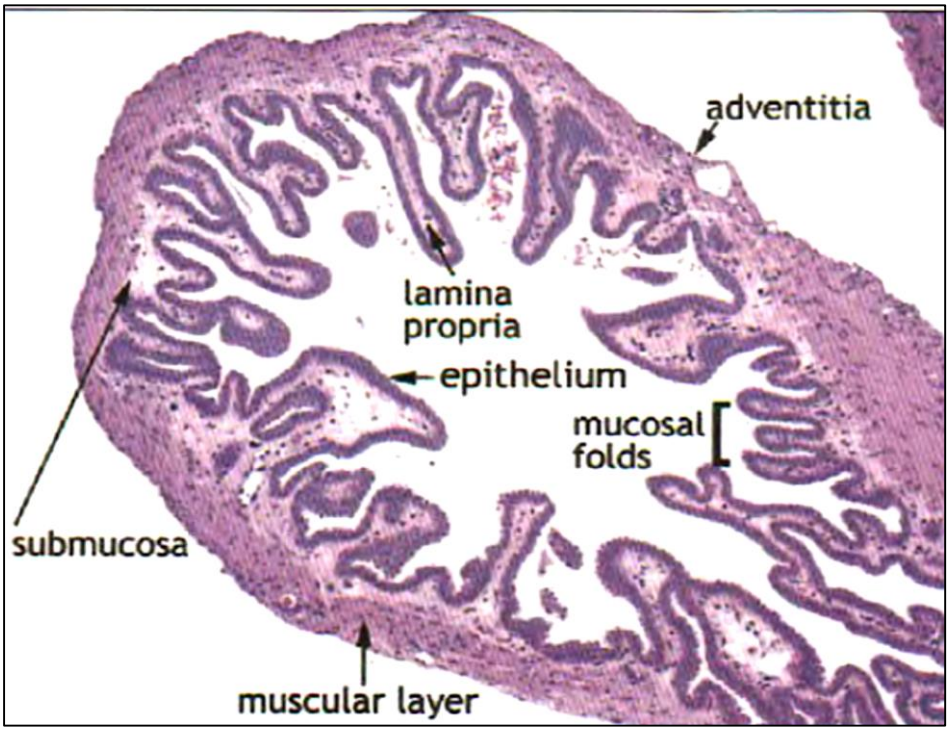

الشكل يوضح جدار المرارة

البنكرياس Pancreas

عبارة عن غدة ذات جزئين **جزء ذو افراز خارجي exocrine** يفرز الانزيمات الهاضمة الى الاثنى عشري **وجزء ذو افراز داخلي endocrine** يفرز الهرمونات اهمها هرمون الانسولين والكلوكاكون Glucagon, ويحاط البنكرياس بنسيج رابط رقيق يدخل الى داخل البنكرياس ويقسمه الى فصيصات lobules ويتكون كل فصيص من وحدات قنوية تدعى **عنيبات acini** تفرز الانزيمات الهاضمة وتنفصل عن بعضها **بجزر لانكرهانز Langerhans islets** التي تفرز الهرمونات، ويقدر عدد هذه الجزر حوالي مليون وحدة.

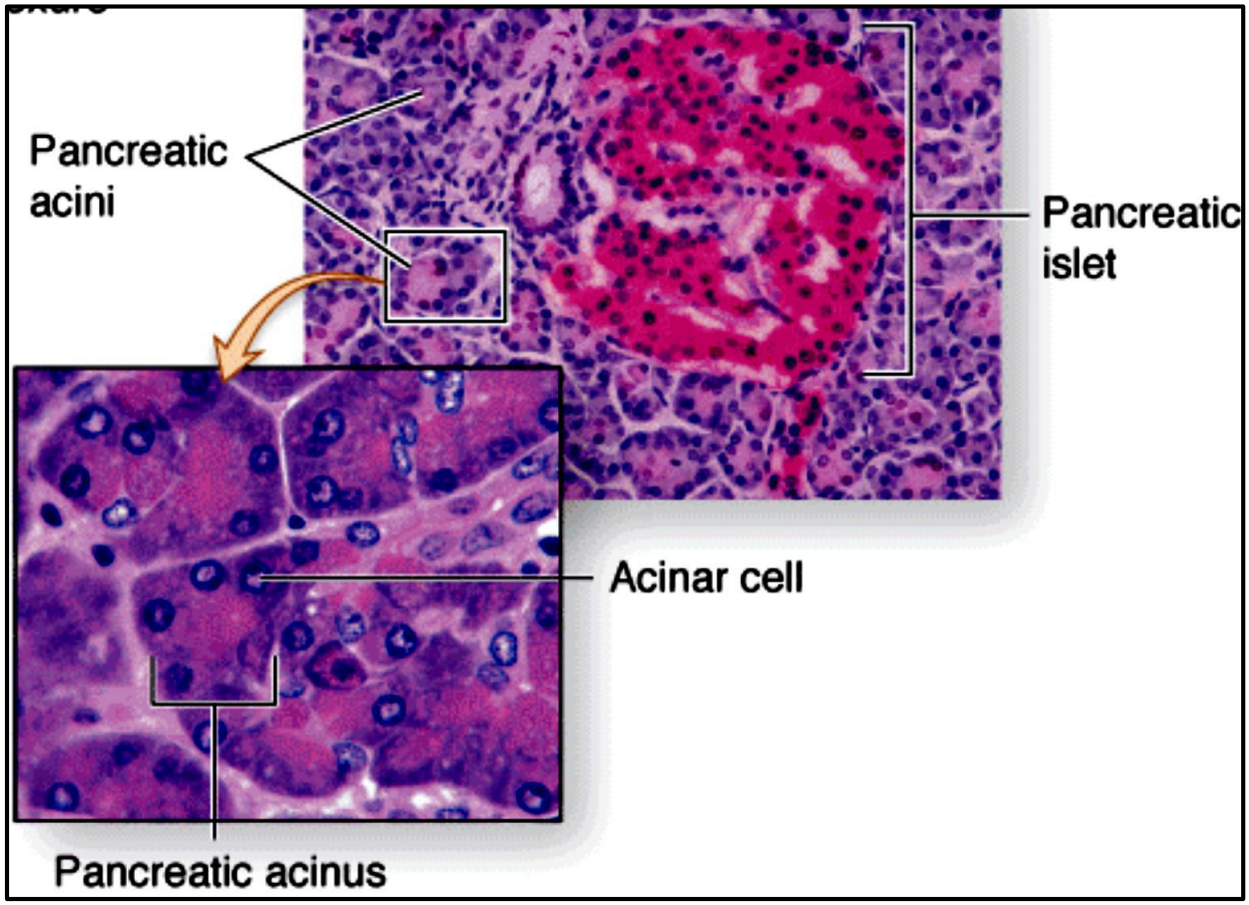

الغدد اللعابية Salivary glands

هي ثلاث ازواج من الغدد خارجية الافراز exocrine glands التي تفتح في تجويف الفم وتشمل **الغدد النكفية parotid glands والغدد تحت الفكية submandibular glands والغدد تحت اللسانية sublingual glands.**

تحاط هذه الغدد بغلاف من نسيج رابط غني بألياف الكولاجين، وينشأ من هذا الغلاف حواجز تفصل بين الفصيصات lobules, وتحوي هذه الفصيصات على نوعين من الخلايا الافرازية هما **الخلايا المصلية serous cells والخلايا المخاطية mucous cells**, ولهذه الغدد **قناة duct** تنقل اللعاب الى تجويف الفم وتبطن هذه القنوات بنسيج طلائي طبقي مكعب يتحول بعدها الى نسيج طلائي طبقي عمودي، تلتقي عدة قنوات بقناة مشتركة تصب في تجويف الفم تبطن بنسيج طلائي حرشفي غير متقرن يشبه بطانة تجويف الفم.

1- **الغدد النكفية parotid glands** هي غدد عنبية متشعبة يتكون جزؤها الافرازي من الخلايا المصلية فقط، وتحاط من الخارج بغلاف من نسيج رابط تنشأ منه فواصل تقسم الغدد الى فصيصات lobules. يشبه تركيبها تركيب البنكرياس الا ان البنكرياس يختلف عنها بانه حاوي على جزر لانكرهانز.

2- **الغدد تحت الفكية submandibular glands** هي غدد انبوبية عنبية متفرعة، محاطة بغلاف من نسيج رابط تنشأ منه فواصل تقسم الغدة الى فصيصات، ويتكون الجزء الافرازي من خلايا مصلية بشكل كبير والتي تشكل تركيب يشبه **الهلال demilune** حول الخلايا المخاطية التي توجد بعدد اقل في هذه الغدة.

3- **الغدد تحت اللسانية sublingual glands** تتكون هذه الغدد من فصيصات تحتوي عنيبات انبوبية متفرعة، والغدة محاطة بغلاف من نسيج رابط تبرز منه فواصل بين الفصيصات، وفي هذه الغدة تكون الخلايا المخاطية أكثر وفرة، وتشكل الخلايا المصلية اهلة حول عنيبات الخلايا المخاطية.