الانسجة الحيوانية النظري

المحاضرة العاشرة: الجهاز التناسلي

قسم علوم حياة/ كلية العلوم/ جامعة الانبار

إعداد الدكتور

أحمد سامي فرحان

الجهاز التناسلي Reproductive system

الجهاز التناسلي الانثوي Female Reproductive system

يتكون الجهاز التناسلي الانثوي من مبيضين ovaries وقناتي مبيض ovarian tube والرحم uterus.

المبيض Ovary

يشبه المبيض حبة اللوز ويبلغ طوله 3 سم، ويغطى المبيض بطبقة واحدة من نسيج طلائي مكعب يدعى **النسيج الجرثومي germinal epithelium** ويستند على نسيج رابط كثيف يدعى **الغلاف الابيض tunica albuginea**. ويتكون المبيض من منطقة محيطية غليظة تدعى القشرة cortex ومنطقة داخلية تدعى اللب medulla.

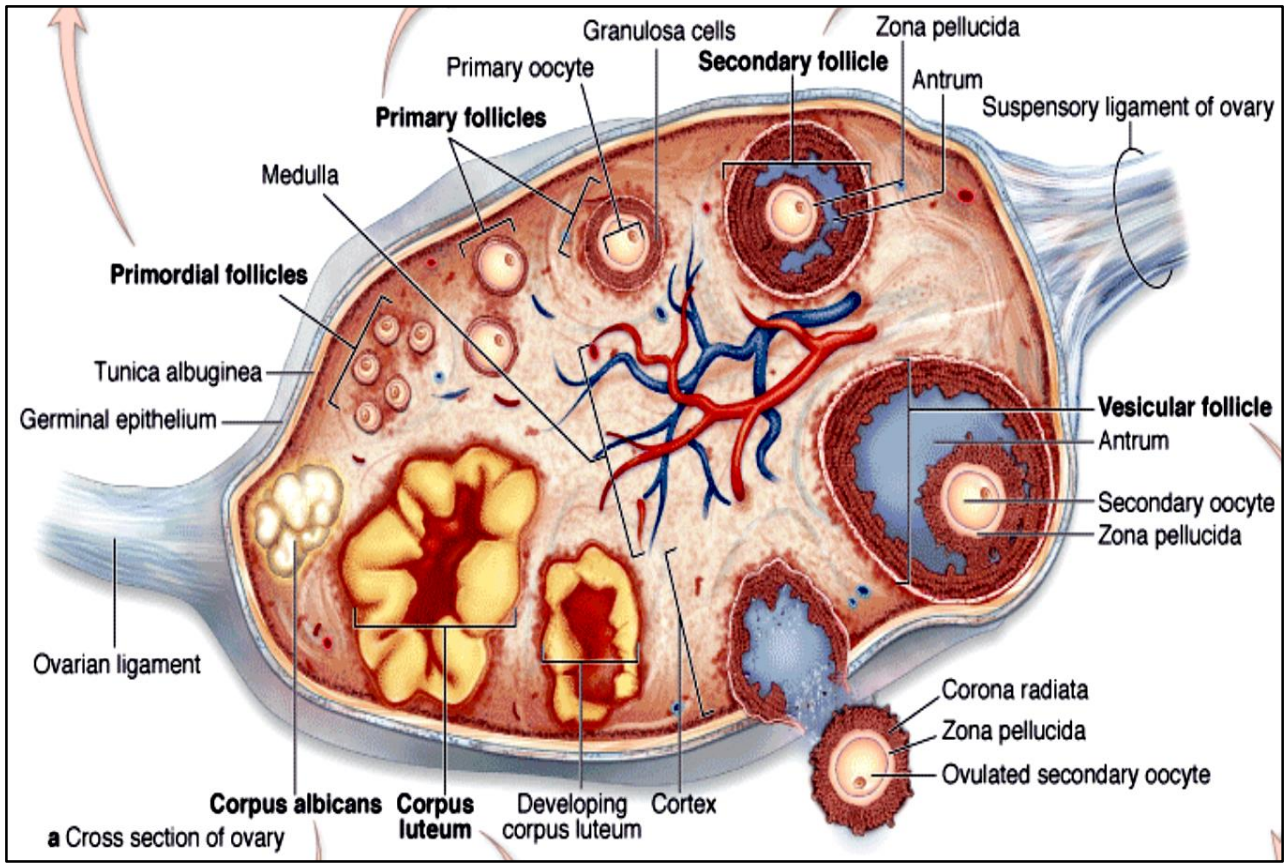

الشكل يوضح مقطع عرضي للمبيض

حوصلات المبيض Ovarian follicles

تنتشر حوصلات المبيض في القشرة وتتكون كل حوصلة من **خلية بيضية Oocyte** محاطة بطبقة أو أكثر من **الخلايا الحوصلية follicle cells**. ويبلغ عدد الحوصلات في الانثى البالغة 400,000 ولكن 500 منها تمر بالإباضة ovulation. وتمر حوصلات المبيض بأربعة مراحل:

- **الحوصلات البدائية Primordial follicles**: تتكون كل حوصلة من خلية بيضية صغيرة تحاط بطبقة واحدة من الخلايا الحوصلية الحرشفية، ويبلغ قطر الخلية البيضية 25 ميكرون
- **الحوصلات الاولية Primary follicles**: تتحول الحوصلة البدائية الى حوصلة اولية عن طريق زيادة حجم الخلية البيضية الى 120 ميكرون. وتنتظم خلايا الحوصلية بطبقة أو طبقتين من الخلايا المكعبة، وبعد ذلك تشكل الخلايا الحوصلية طبقة حبيبية granulosa layer. ويظهر على سطح الخلية البيضية منطقة غير خلوية شفافة حاوية على البروتينات والكاربوهيدرات تدعى **المنطقة الشفافة zona pellucida**. وبتقدم نمو الحوصلة الاولية تحاط الحوصلة **بغمد داخلي theca interna** يتألف من خلايا مكعبة لها خصائص الخلايا الستيرويدية واوعية دموية **وغمد خارجي theca externa** ويتكون من الياف الكولاجين وخلايا ليفية
- **الحوصلات الثانوية Secondary follicles**: عند ازدياد حجم الحوصلة الاولية أكثر من 0.2 ملم ويصبح فيها فراغات spaces ويصبح لها أكثر من 12 طبقة من الخلايا الحبيبية تتحول الى حوصلة ثانوية، ويزداد حجم الحوصلة الثانوية وتندمج الفراغات المملوءة بالسوائل بين الخلايا الحبيبية لتكون **غار الحوصلة follicular antrum**.
- **الحوصلات الناضجة Mature follicles**: تسمى ايضاً **حوصلة جراف Graafian follicle** ويبلغ قطرها 25 ملم. وفي هذه الحوصلة تندفع الخلية البيضية باتجاه الجدار نتيجة ضغط السائل وتبقى البيضة ملتصقة بالجدار عن طريق حامل يدعى **حامل الكتلة البيضية cumulus oophorus**.

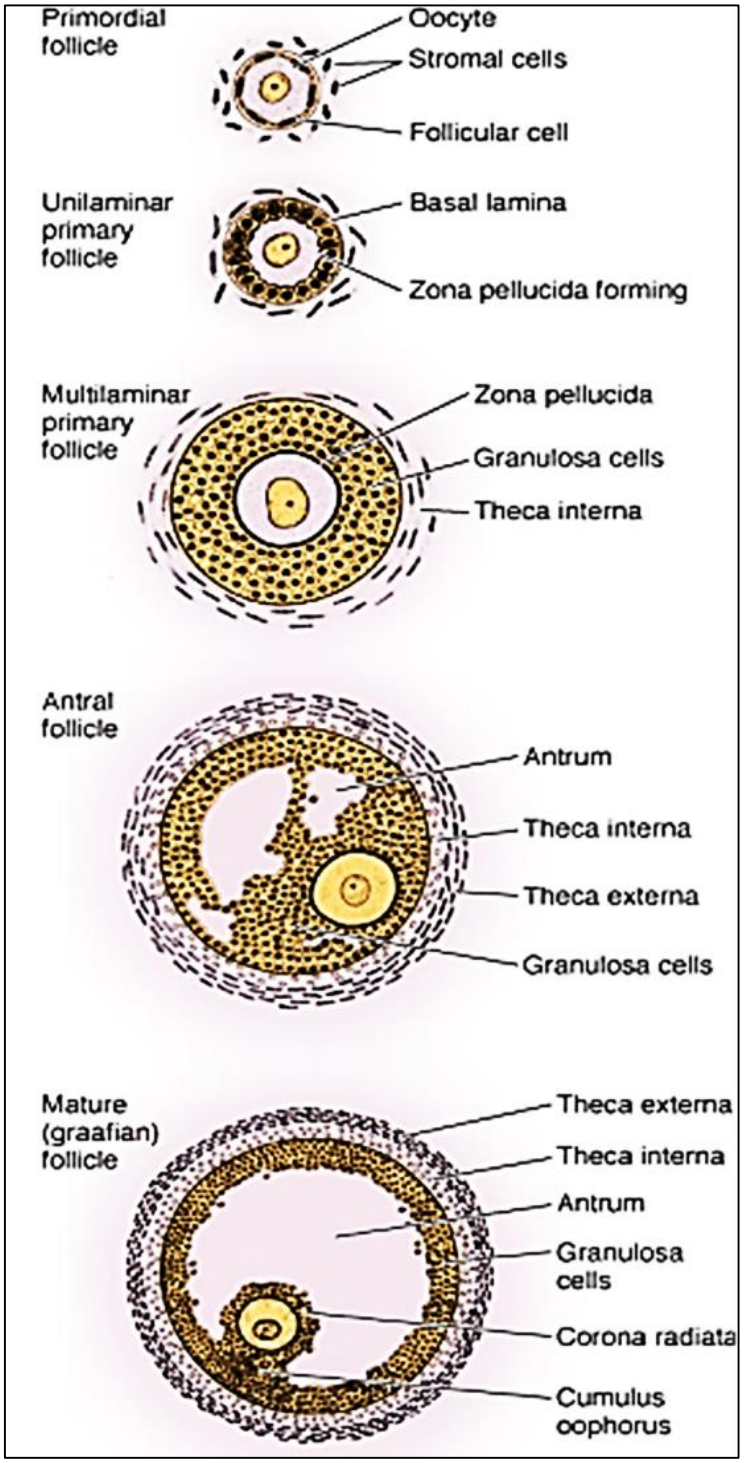

الشكل يوضح مراحل تكوين حوصلات المبيض

قنـاة المبـيض Oviduct (قنـاة فـالوب Fallopian tube) (قنـاة الـرحم Uterine tube)

عبارة عن انبوب عضلي طوله 12 سم، ويتكون جدار قناة المبيض من ثلاث طبقات:

- **المخاطيـة Mucosa**: تتكون من نسيج طلائي عمودي يحوي نوعين من الخلايا الخلية المهدبة والخلية الافرازية وتستند على نسيج رابط.

- **العضلية Muscularis**: تتشكل من الياف عضلية ملساء تنتظم داخليا بشكل دائري وخارجياً بشكل طولي.
- **المصلية Serosa**: تتكون من نسيج طلائي حرشفي يستند على نسيج رابط مطاطي.

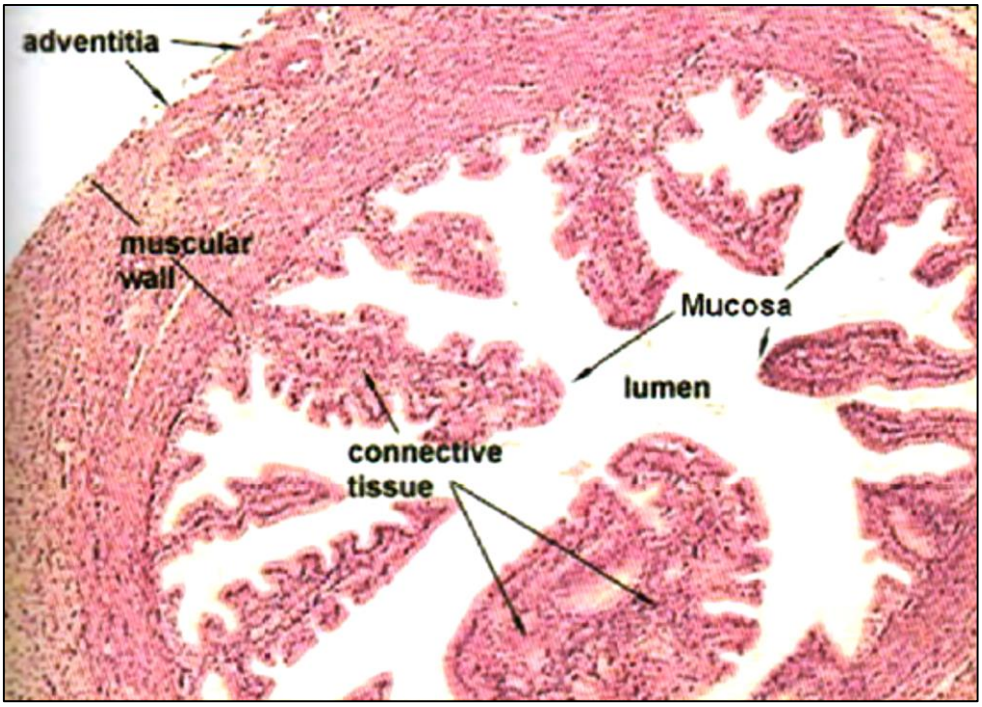

الرحم Uterus

هو عضو عضلي اجاصي الشكل ويبلغ طول الرحم 6.5 سم ويتكون العضو من الاجزاء التالية: الجسم Body, والقاع Fundus, والبرزخ Isthmus, والعنق Cervix. ويتكون جدار الرحم من ثلاث طبقات:

- **بطانة الرحم Endometrium**: تتكون هذه الطبقة من نسيج طلائي عمودي خلاياه مهدبة وافرازية تستند على طبقة غليظة من نسيج رابط يكون الصفيحة المخصوصة lamina propria. ويمكن تقسيم طبقة بطانة الرحم الى منطقتين هما **القاعدية basalis** هي القريبة من عضلة الرحم **والوظيفية functionalis** التي تشمل بقية البطانة وتضم غدد الرحم والتي يحصل فيها تغيرات اثناء الدورة الشهرية.
- **عضلة الرحم Myometrium**: هي الطبقة الاسمك وتتألف من أربع طبقات عضلية ملساء الاولى والرابعة تكون طولية والثانية والثالثة تكون دائرية.
- **محيط الرحم Perimetrium**: تتألف هذه الطبقة من نسيج طلائي حرشفي بسيط يستند على نسيج رابط مطاطي.

الجهاز التناسلي الذكري Male Reproductive system

الخصية Testis

عبارة عن عضو بيضوي وتوجد كل خصية داخل كيس جلدي يسمى **كيس الصفن scrotum**, وتحاط الخصية بكبسولة غليظة تدعى **الغلاف الابيض tunica albuginea** المكونة من الياف كولاجينية، ويتغلظ هذا الغلاف في الجزء الخلفي للخصية ويشار اليه في هذه المنطقة باسم **منصف الخصية mediastinum**. وتمتد من هذا الغلاف عدة **حواجز septea** تقسم الخصية الى 250 فصيص تسمى **فصيصات الخصية testicular lobules**.

يحتوي كل فصيص من 1 الى 4 **نبيب منوي seminiferous tubule** تتكون بداخله النطف sperms وجدار النبيب المنوي مؤلف من نسيج طلائي يدعى **النسيج الجرثومي germinal epithelium**, ويتشكل النسيج الجرثومي من خلايا ساندة تدعى **خلايا سرتولي Sertoli cells** وخلايا مولدة للنطف **spermatogentic cells**. ويحيط بالنبيبات المنوية نسيج رابط مطاطي واوعية دموية **وخلايا بينية interstitial cells** تدعى **خلايا لايدج Leydig cells** وتفرز هذه الخلايا هرمون تستوستيرون testosterone.

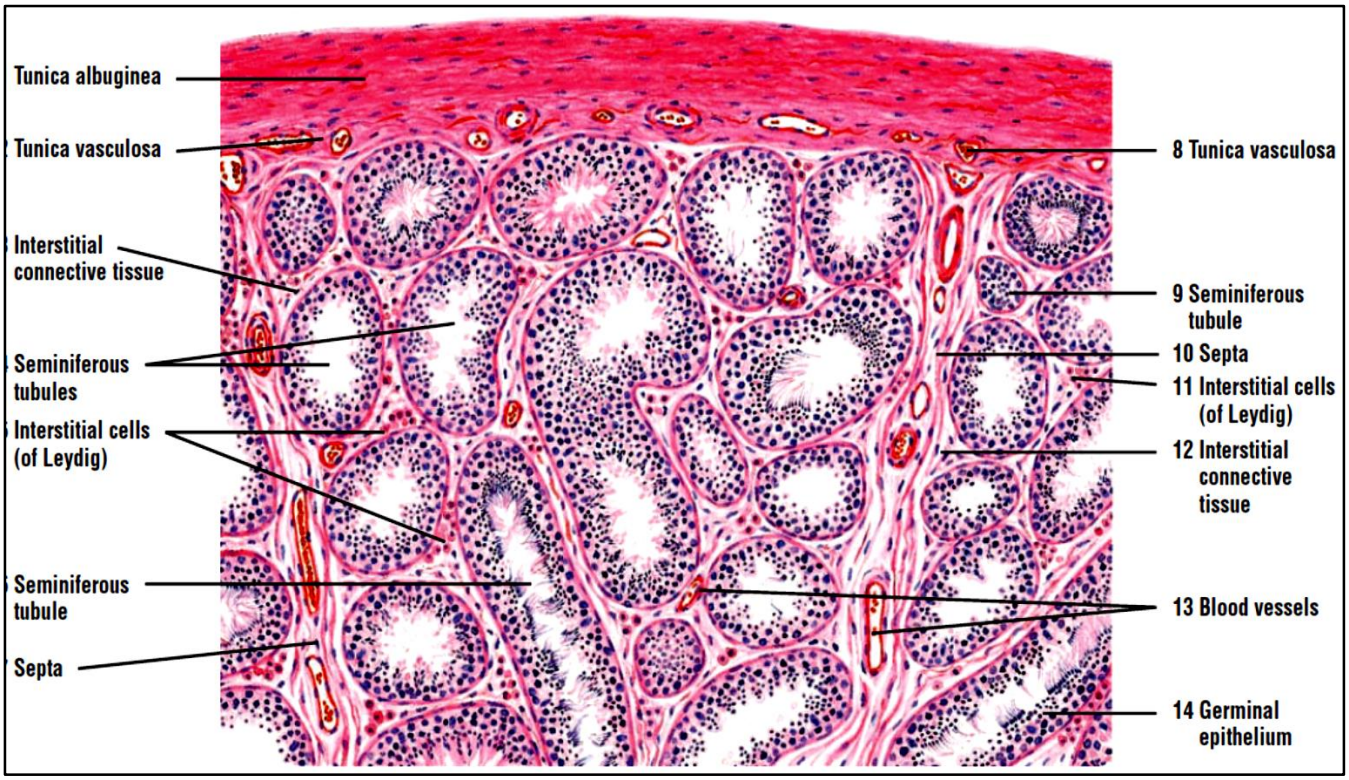

الشكل يوضح نسيج الخصية