الانسجة الحيوانية النظري

المحاضرة الحادية عشر: الغدد الصم والجهاز الحسي

قسم علوم حياة/ كلية العلوم/ جامعة الانبار

إعداد الدكتور

أحمد سامي فرحان

جهاز الغدد الصم Endocrine system

الغدة النخامية Pituitary gland (Hypophysis)

تقع تحت الدماغ وتزن بحوالي 0.5 غم، وتنشأ الغدة النخامية عند التكوين الجنيني من مصدرين جزء من الادمة الخارجية للفم يشكل **الفص الامامي للنخامية anterior lobe** وجزء من الدماغ يشكل **الفص الخلفي للنخامية posterior lobe**.

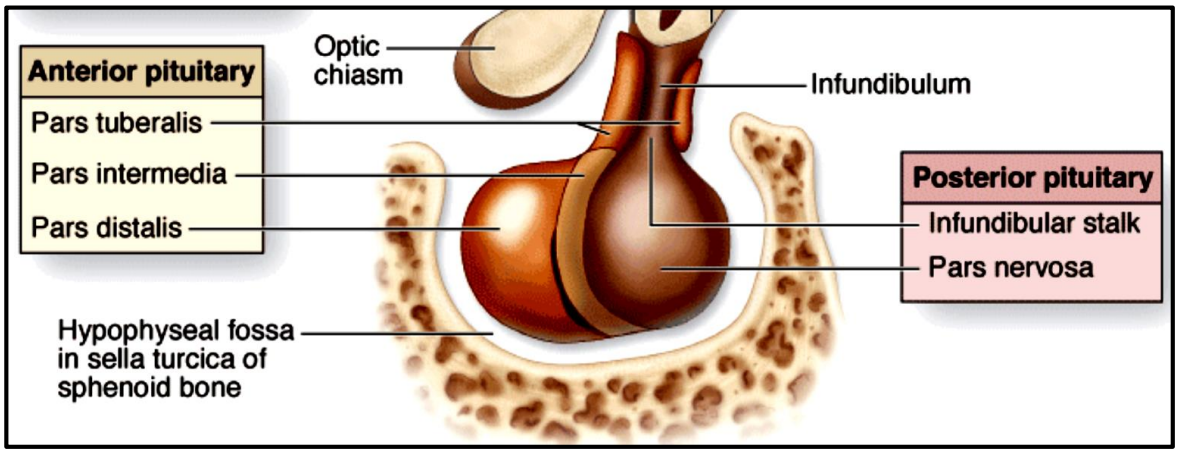

الشكل يوضح تركيب الغدة النخامية

الفص الامامي للنخامية Anterior lobe: يتكون من ثلاثة اجزاء:

A- **الجز القاصي Pars distalis**: يكون 75% من حجم الغدة النخامية ويتألف من خلايا افرازية بشكل حبال أو حويصلات تنفصل عن بعضها بألياف شبكية واوعية دموية. ويحتوي هذا الجزء نوعين من الخلايا: **الخلايا الكارهة للصبغة chromophope cells** لا تحتوي حبيبات افرازية **والخلايا المحبة للصبغة chromophil cells** وتتصف هذه الخلايا بانها تفرز الهرمونات وهي على نوعين *محبة للحامضية acidophilic cells* تفرز هرمون النمو وهرمون البرولاكتين *وخلايا محبة للقاعدية basophilic cells* وتفرز الهرمون المحفز للدرقية TSH والهرمون المحفز للكظرية ACTH والهرمونين المحفزين للمناسل FSH و LH.

B- **الجزء الحدبي Pars tuberalis**: تكون خلاياه الافرازية بشكل حبال تفصل بينها الشعيرات الدموية، ويفرز هذا الجزء هرموني FSH و LH.

C- **الجزء الوسيط Pars intermedia**: تكون خلاياه بهيئة حبال ومحبة للصبغة القاعدية وغير معروف ما يفرزه هذا الجزء ويحل محل الحبال حويصلات في البالغين.

الفص الخلفي للنخامية posterior lobe: هو **الجزء العصبي pars nervosa** ويتكون من محاور الخلايا العصبية غير النخاعينية (توجد اجسام الخلايا العصبية الافرازية في منطقة تحت المهاد hypothalamus). وتفرز هرمونين: الهرمون المانع لأدرار البول antidiuretic hormone وهرمون معجل الولادة oxytocin.

الغدة الكظرية Adrenal gland

هي زوج من الغدد تقع فوق الكليتين وتحاط بنسيج رابط كثيف وتكون مطمورة بنسيج دهني، وشكلها شبه هلالي وتزن الواحدة منها 4 غم. وتتكون الغدة من منطقة محيطية صفراء تسمى القشرة cortex ومنطقة مركزية حمراء تسمى اللب medulla.

قشرة الغدة الكظرية Adrenal cortex: تنقسم القشرة الى ثلاث مناطق كما يلي:

- **المنطقة الكبيبية Zona glomerulosa**: تقع مباشرة تحت الكبسولة وتنتظم خلاياها بشكل دائري أو مقوسة وتحيط بها الشعيرات الدموية، وتفرز الالدوستيرون aldosterone.
- **المنطقة الحزمية Zona fasiculata**: تنتظم خلاياها بشكل حزم أو حبال مستقيمة وتمر بينها الشعيرات الدموية، وتفرز الكوريتزول cortisol والهرمونات الذكرية androgen.
- **المنطقة الشبكية Zona reticularis**: تكون هذه الطبقة ملاصقة للب الغدة الكظرية، وتكون خلايا صغيرة الحجم، وتشكل خلاياها حبال متشابكة وتتداخل بينها الشعيرات الدموية، وتفرز هرمون الكوريتزول cortisol ايضاً.

لب الغدة الكظرية Adrenal medulla:

تنتظم خلايا لب الكظرية بهيئة حبال أو كتل تدعمها الياف شبكية وتتخللها شعيرات دموية، وان خلايا هذه المنطقة هي خلايا عصبية محورة للافراز فقط وفاقدة للبرزوات والمحاور. وتفرز هرموني الابينفرين epinephrine والنورابينفرين norepinephrine.

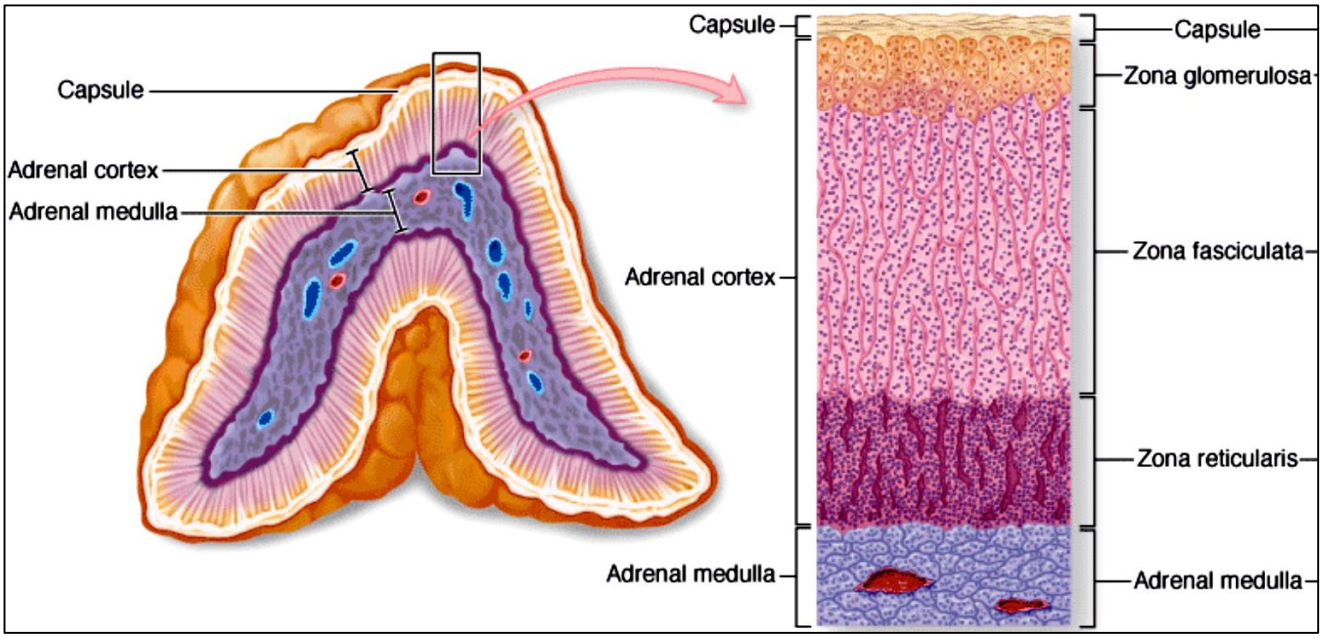

الشكل يوضح تركيب الغدة الكظرية

الغدة الدرقية Thyroid gland

تتكون من فصين يربط بينهما برزخ isthmus وتتألف الغدة من حويصلات follicles تتشكل من نسيج طلائي مكعب يحيط بتجويف يحتوي مادة غروية. وتغطى الدرقية بكبسولة من نسيج رابط مطاطي تمتد منها حواجز تفصل الحويصلات عن بعضها وتمر الشعيرات الدموية بهذه الحواجز. وتفرز هرمون الثايروكسين thyroxin.

اضافة للخلايا الطلائية الحويصلية تحتوي الغدة الدرقية خلايا جار حويصلية parafollicular cells وتوجد بشكل تجمعات بين الحويصلات وتكون هذه الخلايا أكبر حجماً، وتفرز هرمون الكالسيتونين calcitonin.

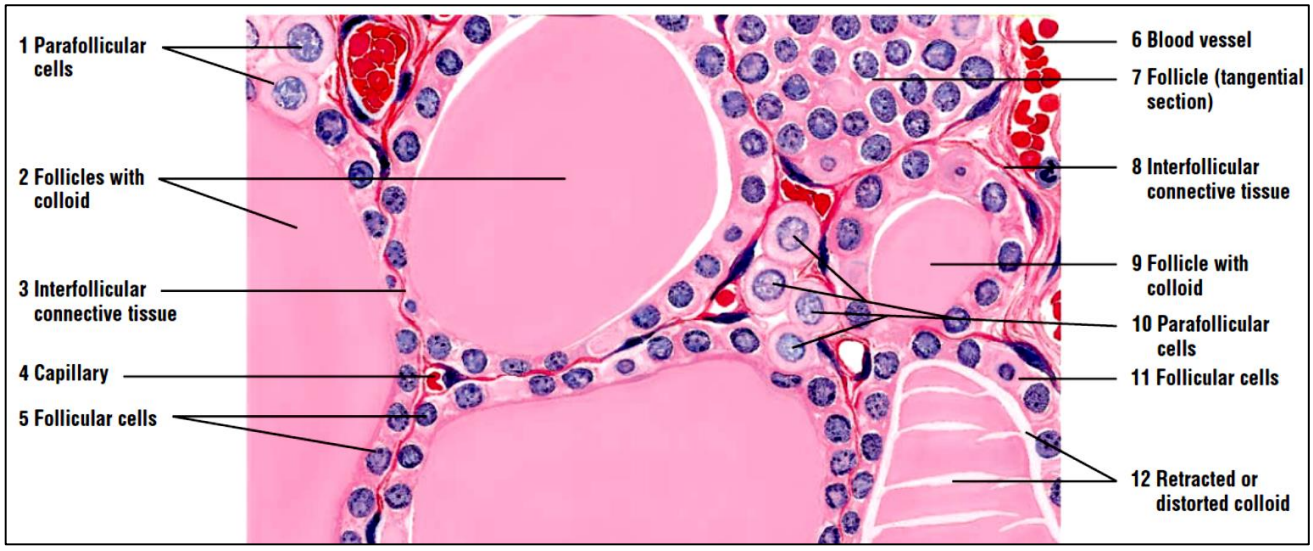

اعضاء الحس الخاصة: العين والاذن THE EYE AND EAR: SPECIAL SENSE ORGANS

العين The eye: تتألف العين من ثلاث طبقات رئيسية:

- **الطبقة الخارجية** وتسمى **الطبقة الليفية fibrous tunica:** تشمل الطبقة الصلبة sclera (المنطقة البيضاء) والقرنية cornea ويتكون كلاهما من نسيج رابط.
- **الطبقة الوسطية** وتسمى **الطبقة الوعائية vascular tunic:** وتضم المشيمية choroid والجسم الهدبي ciliary body والقزحية iris. وتقع العدسة lens خلف القزحية.
- **الطبقة الداخلية** وتسمى **الطبقة الحسية sensory tunic:** وتضم الشبكية retina وتتألف الشبكية من طبقتين طبقة طلائية وطبقة عصبية.

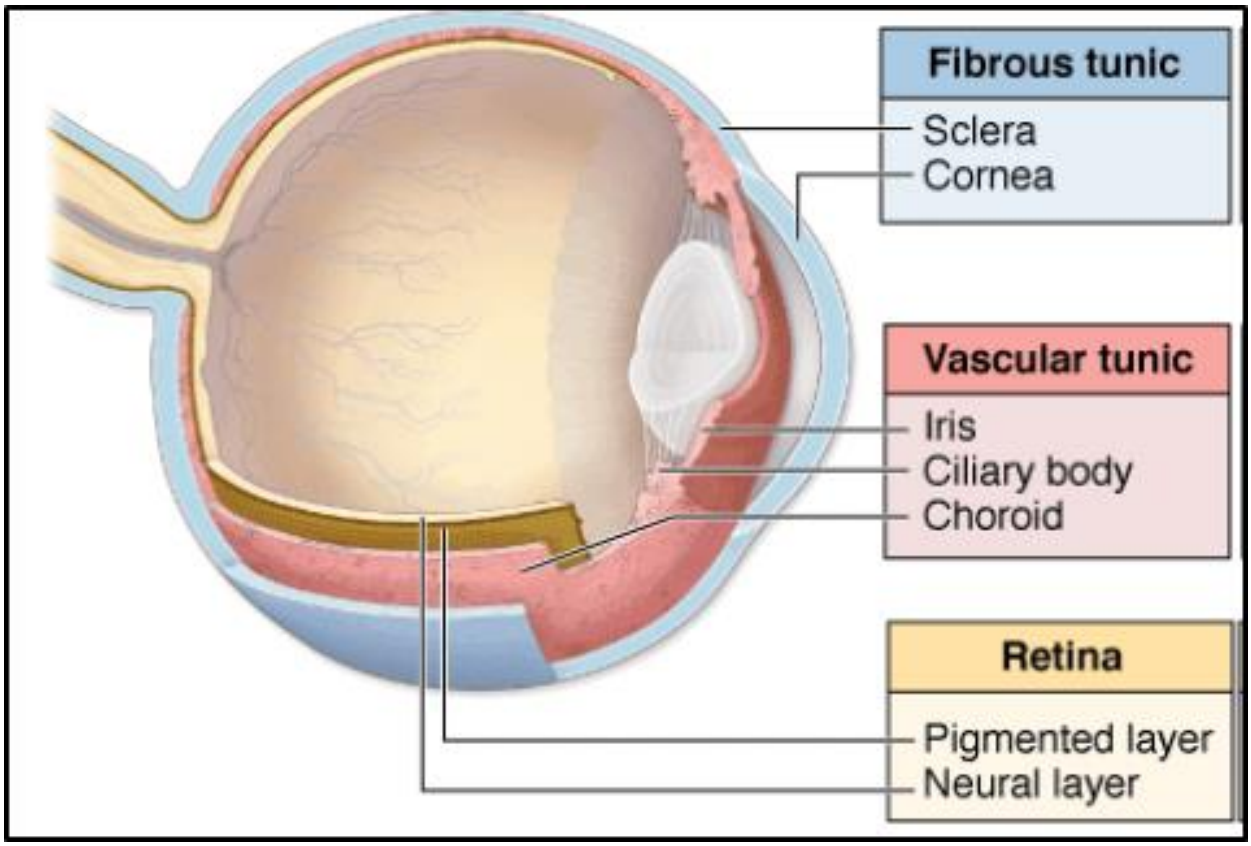

الشكل يوضح طبقات العين

الاذن The ear: تتألف الاذن من ثلاث اجزاء رئيسية:

* **الاذن الخارجية External ear**: تستلم الامواج الصوتية.
* **الاذن الوسطى Medium ear**: تنقل الامواج الصوتية من الهواء الى السائل الموجود داخل الاذن الداخلية عن طريق مجموعة من العظام الصغيرة.
* **الاذن الداخلية Internal ear**: تنقل حركة السائل الى العصب السمعي للاحساس بالصوت، وللأذن الداخلية دور في توازن الجسم.
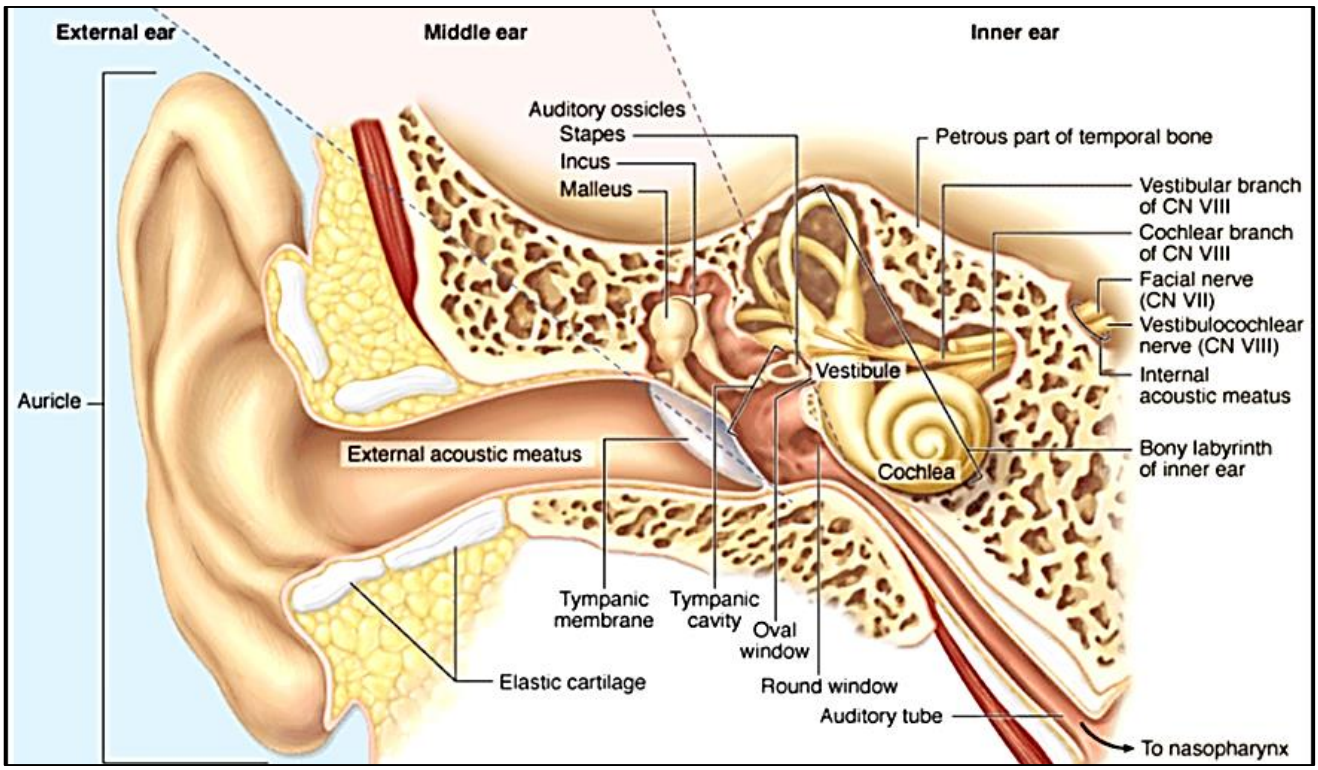
تتألف **الاذن الخارجية** من صيوان الاذن **pinna** or **auricle** وقناة السمع الخارجية **external acoustic meatus** وكلاهما مغطى بطبقة من الجلد. وتتألف **الاذن الوسطى** من غشاء الطبلة tympanic membrane وتجويف الطبلة tympanic cavity ويحوي تجويف الطبلة ثلاثة عظام صغيرة تدعى المطرقة **malleus** والمقص **incus** والسندان **stapes**. يغطى غشاء الطبلة من الخارج بنسيج طلائي حرشفي بسيط ومن الداخل بنسيج طلائي مكعب بسيط وبينهما نسيج رابط رقيق، كما يبطن تجويف الطبلة بنسيج طلائي مكعب. اما **الاذن الداخلية** فتتكون من دهليز عظمي **bony labyrinth** يوجد داخله دهليز غشائي **membranous labyrinth** مكون من نسيج طلائي توجد فيه خلايا عمودية تسمى الخلايا الشعرية hair cells وهي خلايا تتحسس للحركات التموجية للسائل الموجود داخل الدهليز الغشائي عن طريق الشعيرات الموجودة في سطح الخلايا الشعرية.