جامعة الانبار

كلية العلوم

قسم علوم الحياة

المرحلة الثانية

علم الطفيليات

م. رغد وليد خليل

المصادر:

١- علم الطفيليات ، د. اسماعيل عبد الوهاب الحديثي ، د. عبد الحسين حبش عواد ، دار الكتب للطباعة والنشر ، جامعة الموصل ، الطبعة الثانية ، ٢٠٠٠م.

٢- أساسيات علم الطفيليات ، د. اسماعيل مسلم عبد العال ، المكتبة الاكاديمية ، مصر ، ٢٠٠٩م.

٣- علم التطفل والطفيليات ، د. سمر النحاس ٢٠٠٨م.

المحاضرة الرابعة

تحت شعبة حاملات الاسواط Subphylum Mastigophora

تتواجد الحيوانات تحت شعبة حاملات الاسواط بشكل حر في المياه الطبيعية والتربة والمواد العضوية المتفسخة ، او انها تعيش مؤاكلة او متبادلة المنفعة او متطفلة في اجسام العديد من الانواع الحيوانية وكذلك النباتية.

تمتاز حاملات الاسواط بامتلاك سوط واحد او اكثر ، والاسواط عموما طويلة ولكنها قليلة العدد، ويستخدم السوط في الحركة بالدرجة الاساس وكذلك في التغذية والاحساس وفي تثبيت الحيوان السوط في جسم مضيفه احياناً. ونظرا لأهمية السوط في حياة حاملات الاسواط فلا بد من التطرق له بشيء من التفصيل.

يبرز السوط من السايتوبلازم ممتداً على شكل خيط . يتألف السوط من خويط محوري Axoneme ينشأ من حبة قاعدية Basal granule او جسم قاعدي Basal body او يسمىBlepharoplast ويسمى ايضا جسيم الحركة Kinetosome ، وهناك غشاء يحيط كامل الخويط المحوري من الخارج باستثناء طرفه الحر المدبب.

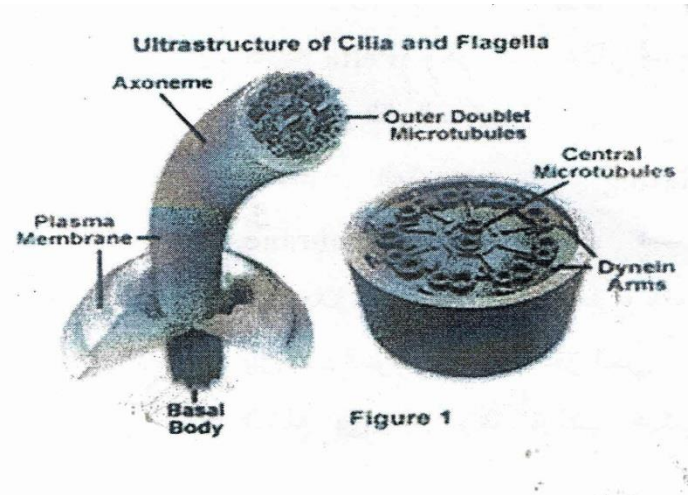

يتألف مولد الحركة Kinetic complex من عدد من التراكيب منها:

أ- الجسم القاعدي على شكل حبة صغيرة في السايتوبلازم تقع تحت سطح الجسم مباشرة.

ب- الحركةKinetoplast عبارة عن جسم يقع عادة الى الخلف من الحبة القاعدية وغالبا ما يكون متحداً بها.

ج- الجسم جنب او جار القاعدي Parabasal body وهذا يختلف في العدد والحجم طبقا للنوع ولكمية المواد الغذائية المتوفرة ويحتمل ان يكون جزءاً من جهاز كولجي.

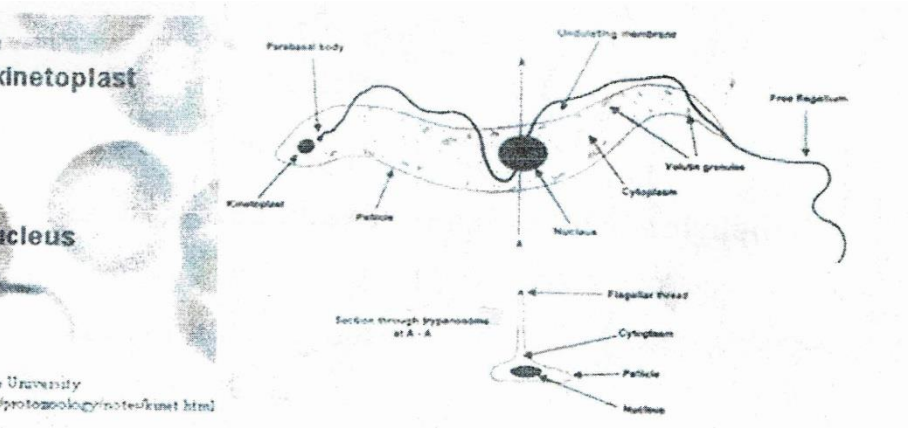

تحت المجهر الالكتروني يظهر الخويط المحوري وهو يتألف من زوج من لييفات مركزية Central Fibrils تحيطها تسعة ازواج من لييفات محيطية Peripheral fibrilis

هذا ويتحرك السوط باتجاهات متباينة وبصورة سريعة او بطيئة، ومن العضيات Organelles الاخرى الموجودة في حاملات الاسواط ما ياتي :

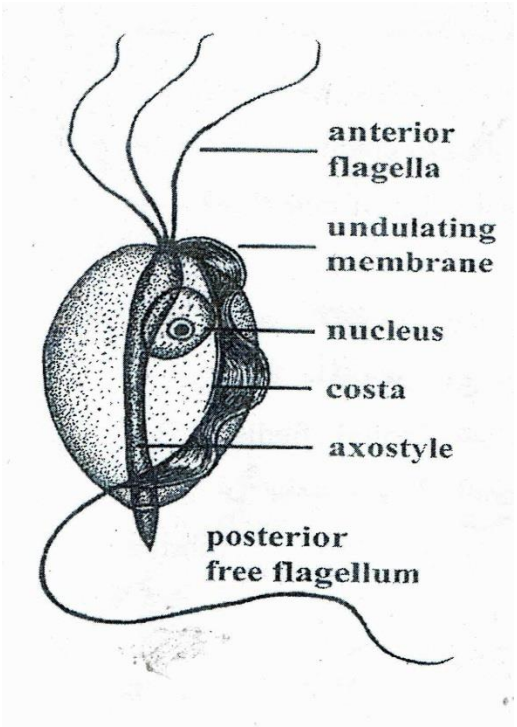

١- **القلم المحوري Axostyle**:تركيب شفاف ولكنه صلد يمتد على كامل المحور الطولي للحيوان واحياناً اقصر او اطول منه بحيث يبرز خارجاً وهو يقدم الدعامة للحيوان الوسطي.

٢- **الدريعPelta:** وهو غشاء هلالي اشبه بامتداد غشائي من القلم المحوري.

٣- **الغشاء المتموج Undulating membrane** عبارة عن امتداد من الاكتوبلازم او السايتوبلازم للخارج محصور ما بين جسم السوطي والسوط الغير الحر.

٤- **الضلع Costa** : وهو تركيب هيكلي رفيع وصلب ويمتد على طول قاعدة الغشاء المتموج بالجسم وبعض حاملات الاسواط وهو يوفرا لإسناد او الدعامة للغشاء المتموج.

ثانيا: تحت شعبة حاملات الاسواط Classification of Mastigophora

تقسم تحت شعبة حاملات الاسواط الى :

صنف السوطيات النباتية Class: Phytomastigophora: تمتاز بامتلاكها للبلاستيدات الخضر وبالتالي تتمكن من صنع غذائها بنفسها بعملية التركيب الضوئي.

صنف السوطيات الحيوانية Class:

Zoomastigophora

تنعدم فيها البلاستيدات الخضر ولذلك فهي اما ان تعيش حرة او مؤكله او متبادلة منفعة او متطفلة او مترممة .

ولسهولة الدراسة يمكن ان تقسم حاملات الاسواط الحيوانية التي توجد في جسم الانسان والحيونات الاليفة الى مجموعتين هما:

١- **سوطيات الامعاء والردهات Intestinal and atrial Flagellates:** وهذه تضم سوطيات تعيش في الامعاء وكذلك تلك التي تتواجد في الفم والقناة البولية التناسلية.

٢- **سوطيات الدم والانسجة Blood and tissue Flagellates:** وهذه تعيش في دم ولمف وانسجة المضيف الفقري وهي اعتياديا تقضي احد اطوارها في القناة الهضمية للحشرات او حيوانات اخرى ماصة للدماء.

سوطيات الامعاء والردهاتIntestinal and atrial Flagellates

١- **الجيارديا المعوية *Giardia duodenalis***

Phylum :'Sarcomastigophora

Subphylum: Mastigophora

Class: Zoomastigophora

وصف الطفيلي لأول مرة من قبل العالم انطوني فان ليفنهوك عام ١٦٨١ م من برازه ، ويسمى هذا الطفيلي بأسماء اخرى مثل *G. intestinalis* و*G. lamblia* .

الطفيلي شائع في كل انحاء العالم ولكنه اكثر شيوعا في المناطق الدافئة ، هذا الطفيلي من اكثر سوطيات القناة الهضمية شيوعاً في الانسان يوجد الطور الخضري في الجزء العلوي للأمعاء الدقيقة ويصيب الحيوانات كالكلاب ، القطط والاغنام هذه الحيوانات تعد مضائف خازنة للطفيلي.

المظهر الخارجي للطور الخضري يشبه مضرب كرة المنضدة بدون اليد . النهاية الامامية مستديرة والخلفية مستدقة ، وفي منظر جانبي يشبه كمثرى مشقوقة طوليا الى جزئيين ، طوله ١٢ – ١٥ مايكرومتر يتحدب سطحه الظهري في حين جهته البطنية مسطحة تحتوي على القرص الماص Sucking or Adhesive disc تستخدم لالتصاق الطفيلي بالغشاء المخاطي للأمعاء . والاخدود البطني ventral groove المتكون من حزمة من الانيبيات والخيوط الدقيقة عن طريقه يثبت الحيوان نفسه بالخلايا الطلائية للاثني عشري. هناك ثمانية اسواط تنشأ من ثمانية جسيمات حركية واقعه امام الحافات الامامية للنواتين جزء السوط داخل السايتوبلازم يسمى Intra cytoplasm ثم يبرز خارجاً External flagella. النواتان متشابهتان وكل منهما يحوي نوية مركزية كبيرة ، الى الخلف من قرص الالتصاق يوجد زوج من اجسام وسطيةMedian bodies كبيرة ومنحنية داكنة الصبغة يسميها البعض بالجسم جنب القاعدي Parabasal

bodies او مولد الحركة Kinetoplast او الاجسام الكروماتويدية Chromatid bodies وظيفتها اسناد الجزء الخلفي من الجسم كما لها دور في ايض الطاقة Energy metabolism .

الطفيلي لا يمتلك قلم محوري Axostyle والذي يلاحظ في المحور الطولي للطفيلي هو عبارة عن خيوط محورية Axonemes للجزء السايتوبلازمي Intra cytoplasmic للأسواط البطنية Ventral flagella مرتبطة مع مجاميع من الليفات الدقيقة Groups of microtubules.

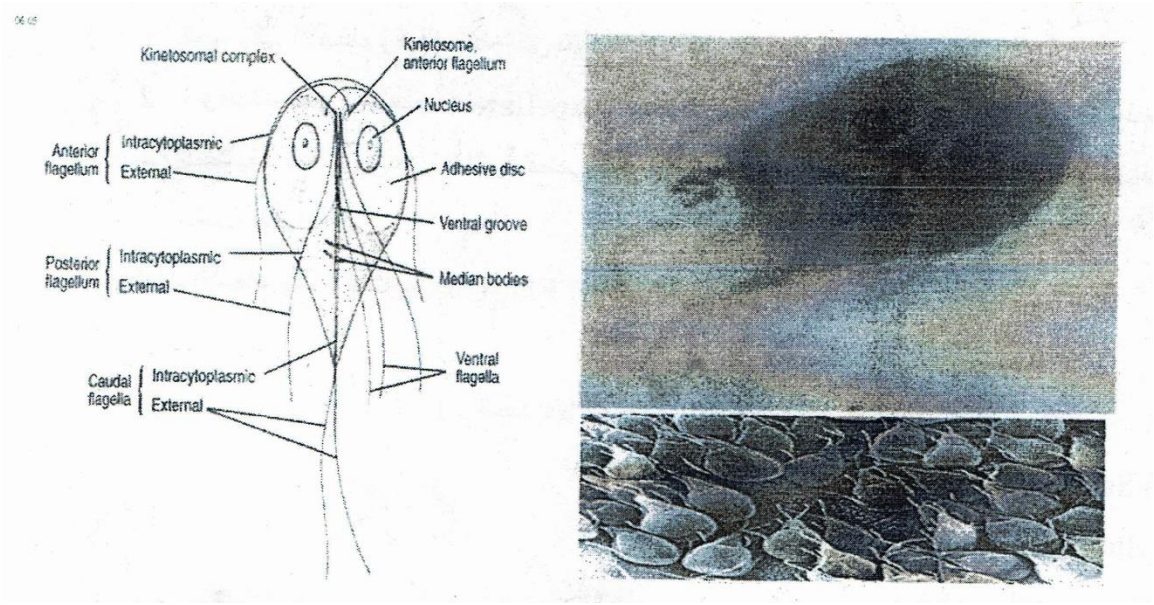

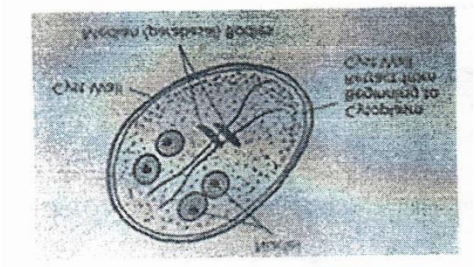

يتواجد هذا الطفيلي في الاثني عشر والجزء الاعلى من الامعاء وفي بعض الاحيان في القنوات الصفراوية والمرارة، يتحرك الطور النشط بضربات الاسواط بحركة ملتوية سريعة ومتقلبة يلتصق الطفيلي بواسطة سطحه المقعر بالجزء المحدب من الخلايا الطلائية وهو لايلتهم غذاء صلبا ولا يحلل الخلايا بل يتغذى على الافراز الغزير للمخاط المفرز بسبب تحفيز الطفيلي للخلايا الطلائية كما يتغذى على الاحماض الامينية والفيتامينات التي تمر من أو خارج الخلايا الطلائية

الكيس سميك الجدار وهو بيضوي الشكل يتراوح طوله بين ٨ ــ ١٢ ميكرون وهو يحوي اربعة نوى اما ان تكون مرتبة في قطب واحد او على شكل زوج في كل قطب ويحوي الكيس على معظم تراكيب الطور المتغذي.يتكاثر الطفيلي بالانشطار البسيط وبين فترة واخرى

المعوية يتكاثر الطفيلي بالانشطار الثنائي البسيط وبين فترة واخرى يتكيس . والكيس يبقى حيا في الغائط مدة عشرة ايام ويبقى من ٣-٤ في القناة الهضمية للصراصير والذباب.

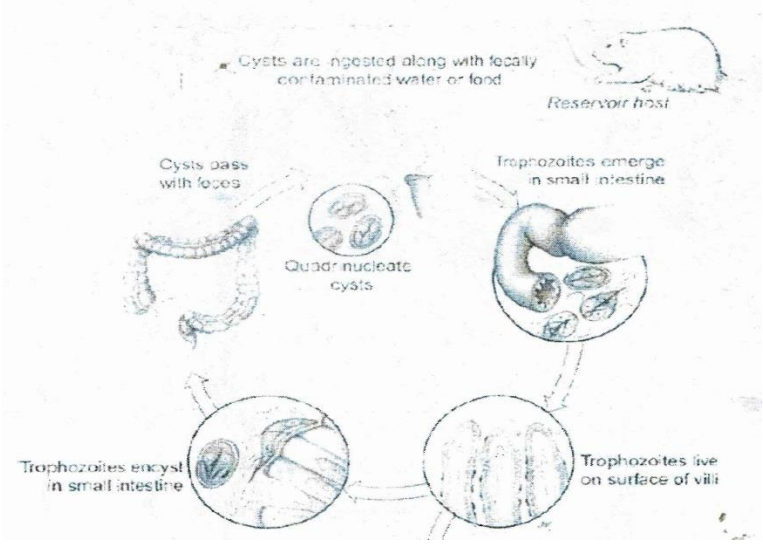

وعند ابتلاع الكيس من قبل الانسان مع الغذاء او الماء الملوثين، يذوب جدار الكيس في المعدة والاثني عشر وبتأثير الانزيمات الهضمية يتحرر الطفيلي ويلتصق بالخلايا الطلائية للأمعاء ويبدأ بالانقسام الخلوي غير المباشر يتبعها تكوين اطوار متغذية صغيرة تتغذى على المواد المخاطية التي تفرزها الخلايا الطلائية وعلى انواع مختلفة من المواد الذائبة والسوائل في السوط المعوي، وقد لوحظ الانشطار الثنائي البسيط مع انقسام مباشر للنواة في الاطوار المتغذية ويعد المحيط القاعدي والغذاء الغني بالكلابوهيدرات من العوامل المساعدة على نمو الطفيلي ، ويعد الطور المتغذي لها الطفيلي اكثر الاولي الطفيلية مقاومة.

اما عن **الامراضية** فيتسبب هذا الطفيلي بمرض يدعى Giardiasis او Lambliasis حيث يعرقل الطفيلي ميكانيكية عملية امتصاص المواد كالدهون والفيتامينات التي تذوب بالدهون وخاصة فيتامين A، وهذه العملية قد تؤدي الى الاصابة بنقص الفيتامينات، ويؤدي تواجد الدهون في الغائط الى الاسهال المستمر المصحوب بكميات كبيرة من المواد المخاطية والشحمية مسبباً الاسهال ذات الطبيعة الشحمية Steatorrhea،هذا الاسهال ليس دموياً لان الطفيلي لا يغزو الانسجة .قد تظهر امراض اخرى مختلفة مثل الأم البطن والضعف العام وفقدان الوزن والاسهال ، وآلام في البطن ومن اهم العلامات السريرية في الاصابات الشديدة ، كما يؤدي الى اليرقان (الاصفرار) نتيجة التهاب قناة الصفراء عند غزو الطفيلي لقناة الصفراء اذ يؤدي الى تنخر جدار القناة وتضايقها ومرور المادة الصفراء الى الدم ، الاسهال الشديد لهذا الطفيلي يحوي حوالي ١٤ مليون طور متغذي بينما الاسهال المتوسط يحوي بحدود ٣٠٠٠ مليون كيس .

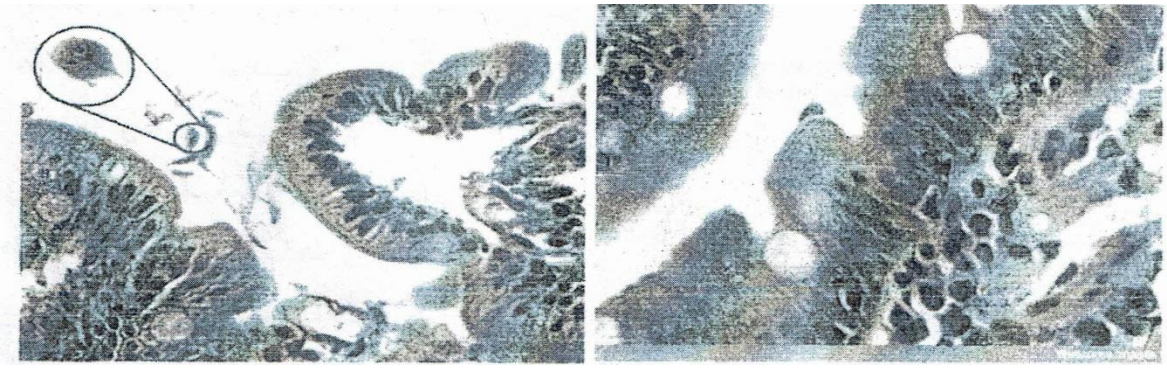

يصيب هذا الطفيلي الناس بمختلف الاعمار ولكنه اكثر شيوعا في الاطفال وينتقل بسرعة ضمن افراد العائلة، هذا الطفيلي دائمي حين ان الاصابة به تستمر احيانا لعدة سنين.

اما عن التشخيص فيتم التأكيد من الاصابة بالعثور على الاطوار الخضرية او الاكياس في البراز، توجد الاكياس في الغائط الصلب القوام اما الطور المتغذي والكيسي معاً فيتواجد في الغائط الاسهالي. يتم الكشف عن طريق الطفو باستعمال محلول كبريتات الزنك المركز بتركيز ٣٣% مع صبغ الطفيلي بصبغة اليود بتركيز ٥ – ١٠ % حيث يصطبغ الكلايكوجين الموجود فيه باللون الابيض.

تستخدم الطرق المناعية للكشف عن الاضرار في مصل الدم او الكشف عن المستضد في البراز. وحديثاً تستعمل تقنية تفاعل البلمرة المتسلسل (Polymarase Chain Reaction (PCR للكشف عن الاصابة ولو بطور متكيس واحد فضلا عن استخدام هذه التقنية في التمييز بين ٤٠ نوعا من الجيارديا.