علم الجهاز العصبي
المحاضرة ٥
الجهاز العصبي المركزي

الأستاذ المساعد الدكتور

عدي صباح عسكر

audai.sabah@uoanbar.edu.iq

الجهاز العصبي Nervous System

وظيفة وخصائص الجهاز العصبي:

يتكون الجهاز العصبي لدى الإنسان من بلايين الخلايا المتنوعة التي تعمل بشكل متناسق ومتكامل ومستمر. فهو بمثابة الهيئة الإدارية العليا التي تدير الجسم وتتولى مسؤولية عمليات التخطيط والتنفيذ والمتابعة والرقابة وإصدار الأوامر فيه. إذ يعتبر الجهاز العصبي الجهة المسئولة عن استقبال المنبهات (المثيرات) المتنوعة التي ترد إليه من مصادر مختلفة وتحليلها وفك رموزها وتحديد نوعية الاستجابة المناسبة.

- أقسام الجهاز العصبي

ينقسم الجهاز العصبي إلى قسمين رئيسيين، هما:

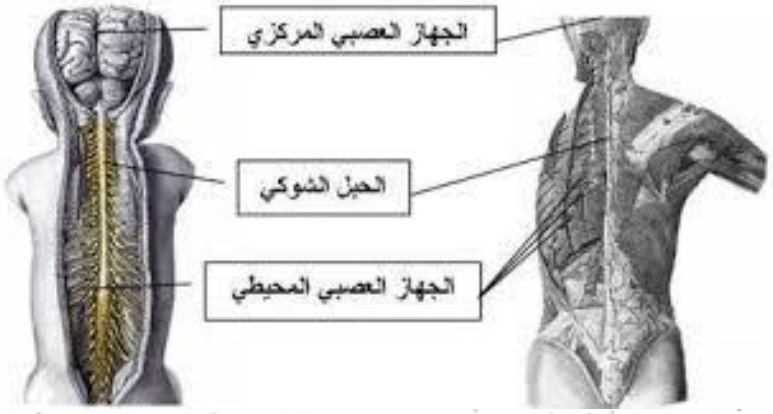

Central Nervons System, CNS الجهاز العصبي المركزي:

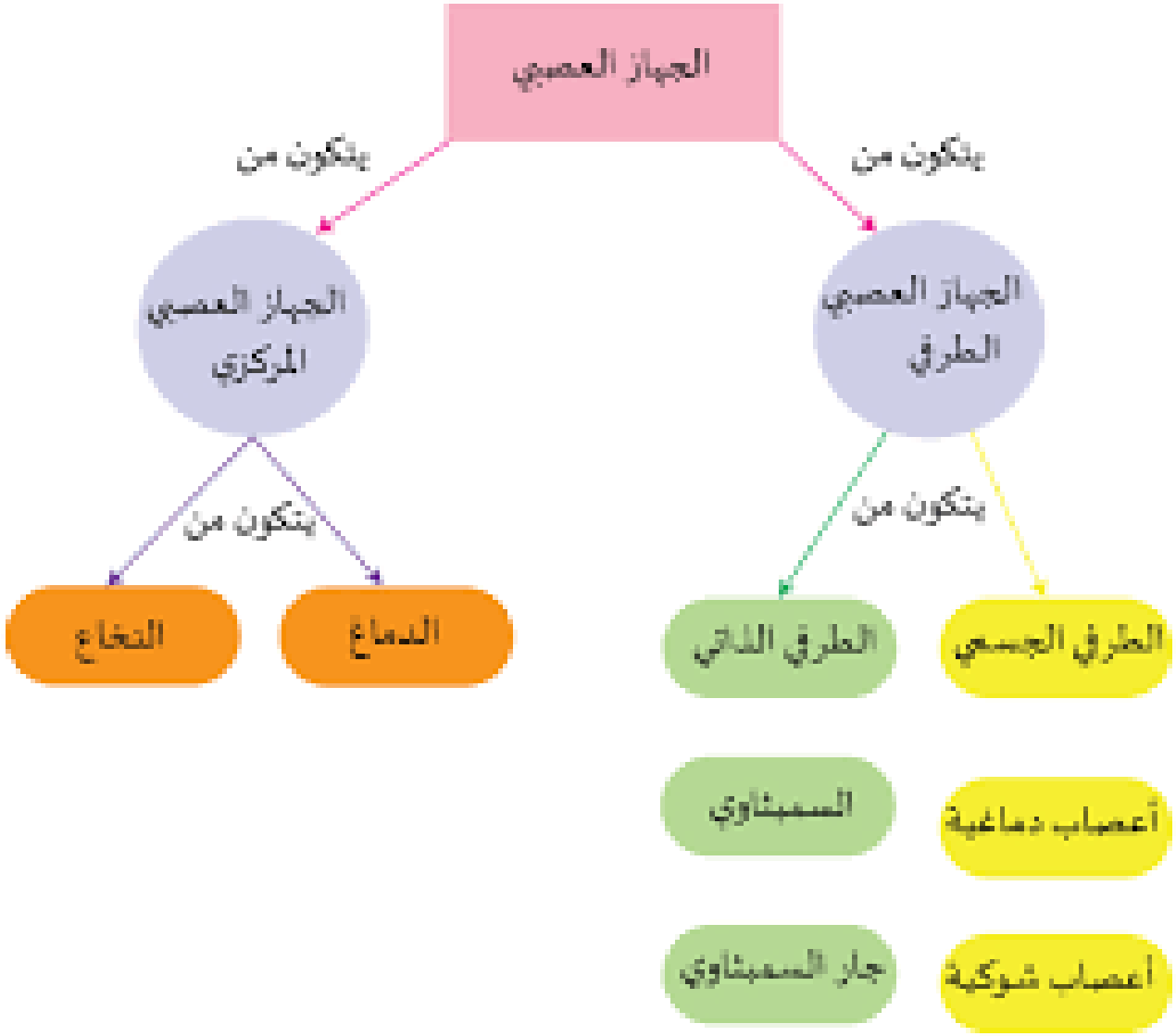
الجهاز العصبي
يتكون من
يتكون من
الجهاز العصبي المركزي
الجهاز العصبي الطرفي
يتكون من
يتكون من
النخاع
الدماغ
الطرفي الذاتي
الطرفي الجسمي
السمبثاوي
أعصاب دماغية
جار السمبثاوي
أعصاب شوكية

جهاز عصبي مركزي
الدماغ
الحبل الشوكي
جهاز عصبي طرفي
اعصاب دماغية
اعصاب شوكية
اعصاب حسية
اعصاب حركية
جهاز عصبي حركي الى العضلات الهيكلية
جهاز عصبي ذاتي الى العضلات اللاارادية
جهاز عصبي نظير سمبتاوي
جهاز عصبي سمبتاوي

١-الجهاز العصبي المركزي:

يتكون من جزئين هما : * الدماغ
*** الحبل الشوكي**

يتكون هذا الجهاز من المخ والنخاع الشوكي، وهما محاطان بثلاثة أغشية سحائية –أو السحايا- منها غشاءان رقيقان للغاية هما الأم الحنون . والعنكبوتية .، أما الغشاء الثالث فهو غشاء ليفي متين يسمى الأم الجافية (القاسية) .

أنظر الرسم التخطيطي التالي الذي يوضح تموضع الجهاز العصبي المركزي في جسم الإنسان:

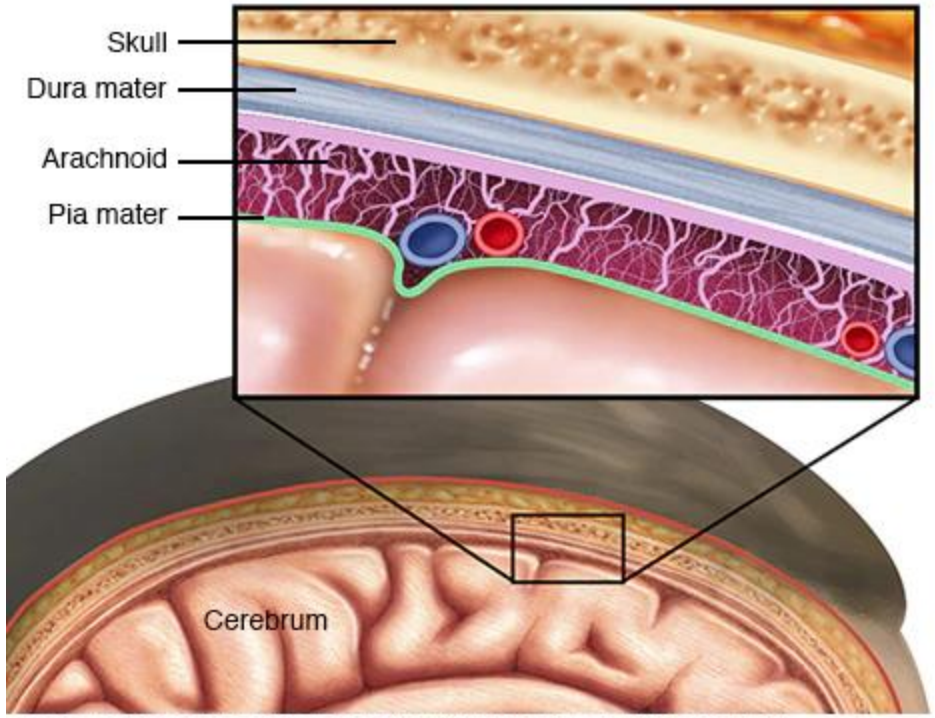

© MAYO FOUNDATION FOR MEDICAL EDUCATION AND RESEARCH. ALL RIGHTS RESERVED

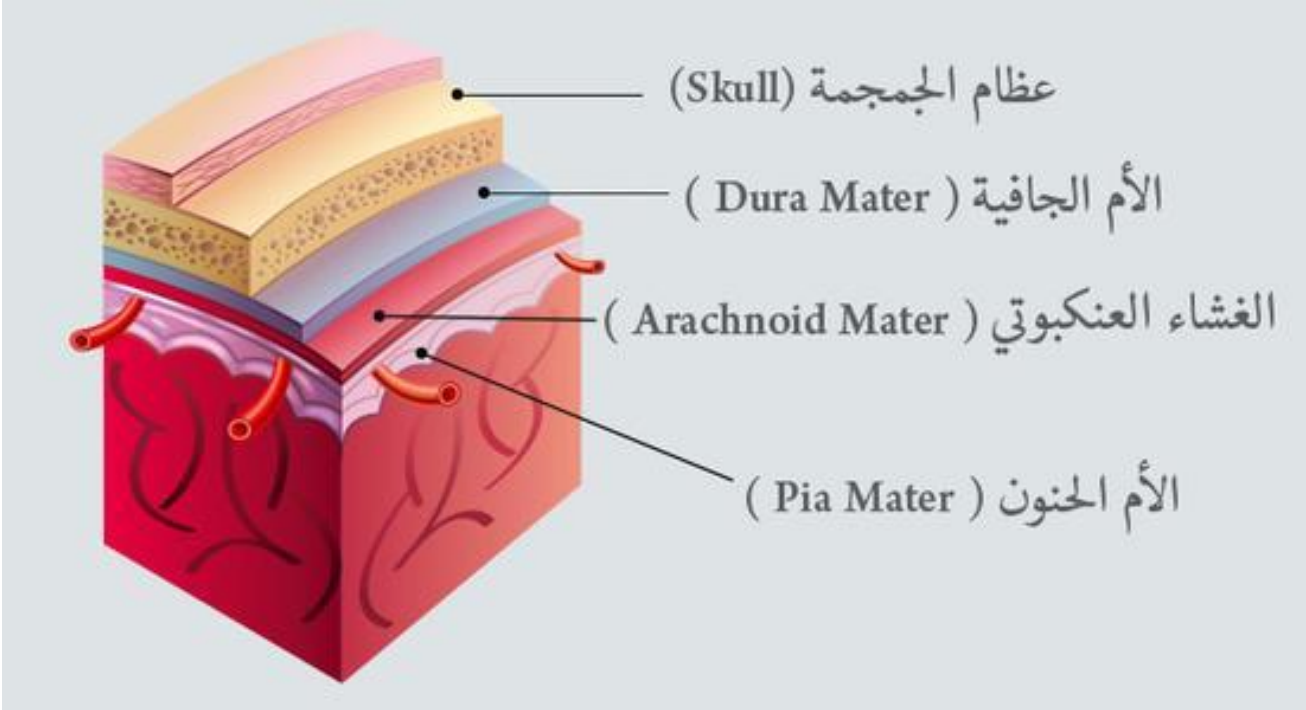

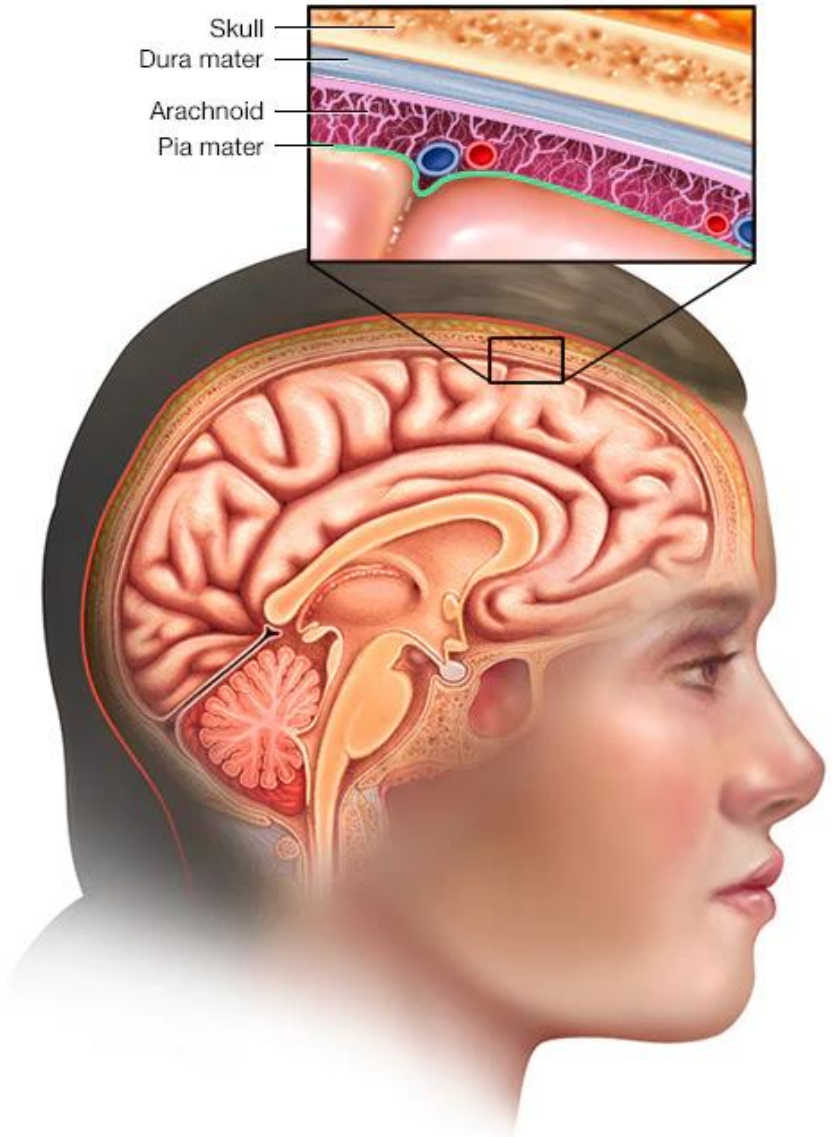

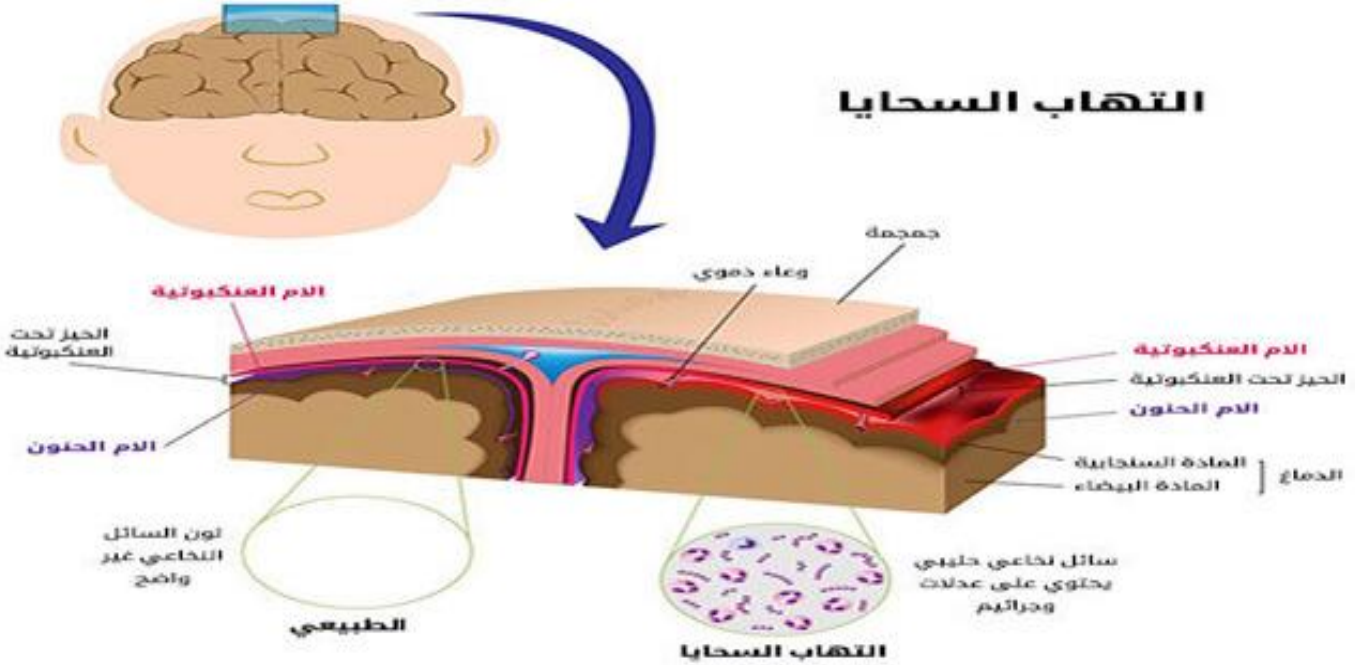

© MAYO FOUNDATION FOR MEDICAL EDUCATION AND RESEARCH. ALL RIGHTS RESERVED.

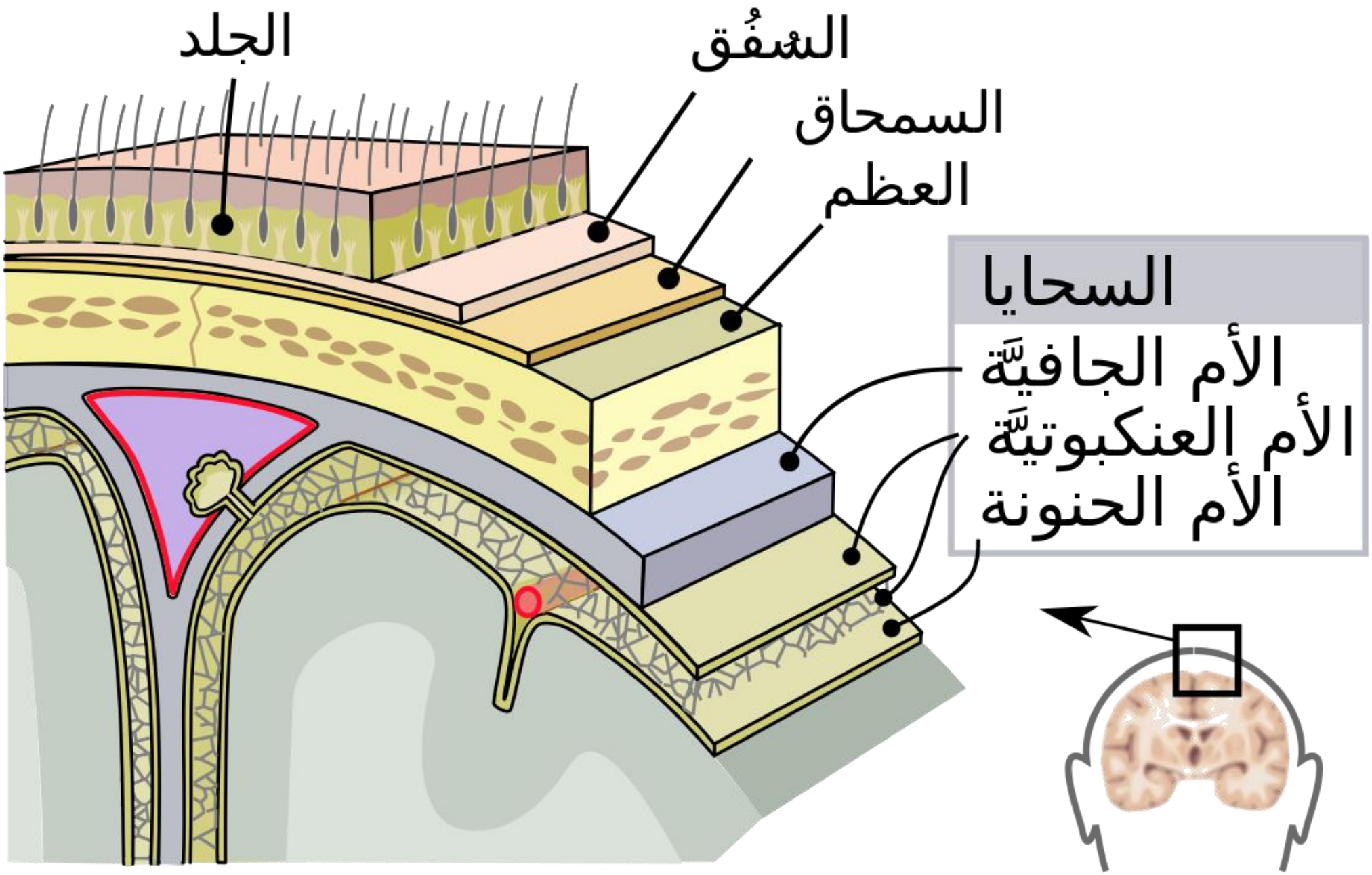
الجلد
السُفُق
السمحاق
العظم
السحايا
الأم الجافيَّة
الأم العنكبوتيَّة
الأم الحنونة

- **الأم الجافية :** تلتصق بالوجه الداخلي للجمجمة وتنزل بين نصفي الكرتين المخيتين، وبين المخيخ ونصفي الكرتين المخيتين. ويكون هذا الغشاء سميكا، ويمر عبر الجذور الشوكية وينتهي في أسفل طريق مسدود.

- **العنكبوتية/ الغشاء العنكبوتي :** هو عبارة عن غشاء رقيق جدا ويكون مزدوج، الطبقة الخارجية توجد في السطح الداخلي للأم الجافية، بالإضافة إلى الطبقة الداخلية. بين الطبقتين يوجد فراغ يضم الأوعية والأعصاب.

- **الأم الحنون:** هو غشاء يلتصق بالمخ والنخاع الشوكي.

ويوجد بين الغشاء العنكبوتي والأم الحنون الفراغ تحت العنكبوتي الذي يكون مليئا **بالسائل الدماغي الشوكي**

يوجد فراغ مملوء بالسائل الدماغي الشوكي الذي يملأ البطينات الدماغية والقناة المركزية للحبل الشوكي والفراغ تحت العنكبوتي.

ويتكون السائل ويفرز من الضفائر المشيميه Choroid Plexus على جانبي البطينين الجانبيه وكذلك البطينين الثالث والرابع وكذلك من الأوعية الدموية للأم الحنون. يمر السائل المفرز من البطينين الجانبية إلى البطين الثالث ثم ينتشر فوق الدماغ الشوكي عبر الفتحة الجانبيه للبطين الرابع والثقب بين البطين الرابع والفراغ تحت العنكبوتي.

وتبلغ كمية السائل الدماغي الشوكي في الإنسان 120-170سم3، وكثافته النوعيه 1.005-1.007 واسه الهيدروجين 7.4 وهو سائل ليس له لون أو رائحة. ويحتوي السائل على عدد قليل من الخلايا ولكنه يحتوي على نفس محتوى الدم من الأملاح والشوارد. كما يحتوي على نسبة من السكر تعادل 3/2 نسبته في الدم وكميه قليلة من البروتينات تقدر بحوالي 0.02%.

وللسائل أهمية في حماية الأنسجة العصبية من الصدمات وإيجاد ضغط منتظم حول هذه الأنسجة ودعمها وتزويدها بالغذاء وخاصة في المناطق التي لا تصلها الأوعية الدموية.

هذا فضلا عن أن الدماغ يوجد في التجويف العظمي (الجمجمة)، كما أن النخاع الشوكي يوجد في قناة عظمية تتكون من أجسام الفقرات وأقواسها الظهرية.

ويحاط المخ والنخاع الشوكي أيضا بالسائل المخي الشوكي الذي يوجد في تجاويف المخ (أي بطيناته)، بالإضافة إلى إحاطته بالمخ والحبل الشوكي في الحيّز الواقع بين الأم الحنون والعنكبوتية، المعروف باسم الفراغ تحت العنكبوتي.

ويتكون الدماغ من ثلاثة أقسام رئيسية، هي:

الدماغ الأمامي، الدماغ المتوسط، الدماغ الخلفي والرسم التخطيطي التالي يوضح ذلك:

الدماغ

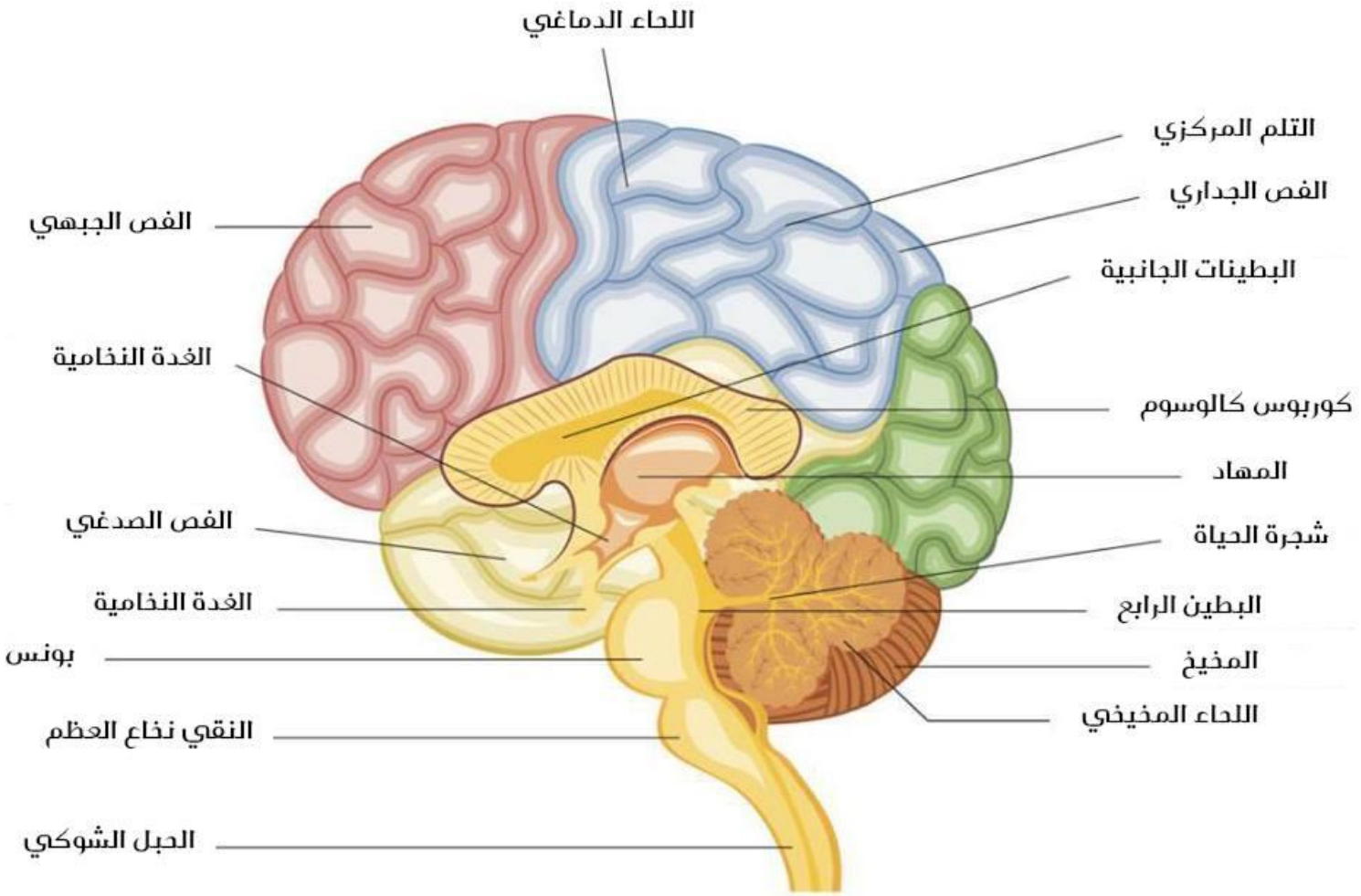
اللحاء الدماغي
التلم المركزي
الفص الجداري
البطينات الجانبية
كوربوس كالوسوم
المهاد
شجرة الحياة
البطين الرابع
المخيخ
اللحاء المخيخي
الفص الجبهي
الغدة النخامية
الفص الصدغي
الغدة النخامية
بونس
النقي نخاع العظم
الحبل الشوكي

المصادر

١- الدماغ (الجهاز العصبي المركزي) تركيبه التشريحي ووظائفه(الدكتور محمود حياوي)٢٠١٣

٢-علم وظائف الأعضاء –صباح العلوجي