علم الجهاز العصبي
المحاضرة ٦
الجهاز العصبي المركزي

الأستاذ المساعد الدكتور

عدي صباح عسكر

audai.sabah@uoanbar.edu.iq

وظائف النخاع الشوكي:

1- يقوم بالتنظيم الموضعي عن طريق الخلايا العصبيه في الماده الرماديه ويكون هذا التنظيم الموضعي لبعض العضلات اللاإراديه حيث تصلها ألياف عصبية من النخاع الشوكي مباشرة.

2- يعمل النخاع الشوكي كممر عصبي تمر من خلاله السيالات العصبية حيث تصل عن طريق الإحساسات الجلدية عند ذهابها إلى المخ. كما تهبط عن طريق السيالات العصبية من المخ عند ذهابها إلى الغدد والعضلات والأحشاء الداخلية.

3- عند قطع النخاع الشوكي بصورة كاملة تنعدم كافة الحركات الإرادية للمناطق تحت مستوى القطع ويصاب الإنسان بشلل في العضلات وإنعدام المنعكسات. وتحدث صدمة شوكية Spinal shock بعد القطع مباشرة.

الدماغ Brain:

وهو أهم أجزاء الجهاز العصبي ويحصل على حوالي 4/1 كمية الأوكسجين الذي يستهلكه الجسم، ويصل إليه حوالي 5/1 الدم الوارد من القلب أي يمر فيه حوالي 45 لتر من الدم في كل ساعه

ويتكون الدماغ من نسيج رخو يحتوي جزئه الخارجي على حوالي 85% من تركيبه ماءً، ليصبح بذلك من أكثر الأنسجة في الجسم رقة ورخاوة.

ويتركب الدماغ نسيجياً من طبقتين:

1- طبقة سطحية تحتوي على المادة السنجابية Gray matter :

وهي رمادية اللون كثيرة التلافيف وتسمى قشرة الدماغ. وتساعد هذه التلافيف على زيادة المساحة السطحية لقشرة الدماغ حيث تصل مساحتها إلى ثلاثة أضعاف المساحة الإعتيادية. وتحتوي قشرة الدماغ على حوالي 14 ألف مليون خلية عصبية.

2- الطبقة الداخلية وتحتوي على المادة البيضاء White matter

وهي بيضاء اللون تتكون من ألياف الخلايا العصبية.

أقسام الدماغ :

يتكون الدماغ من ثلاثة أقسام رئيسة هي:

أ- الدماغ الأمامي Fore-brain

ب- الدماغ المتوسط Mid-brain

ج- الدماغ الخلفي Hind-brain

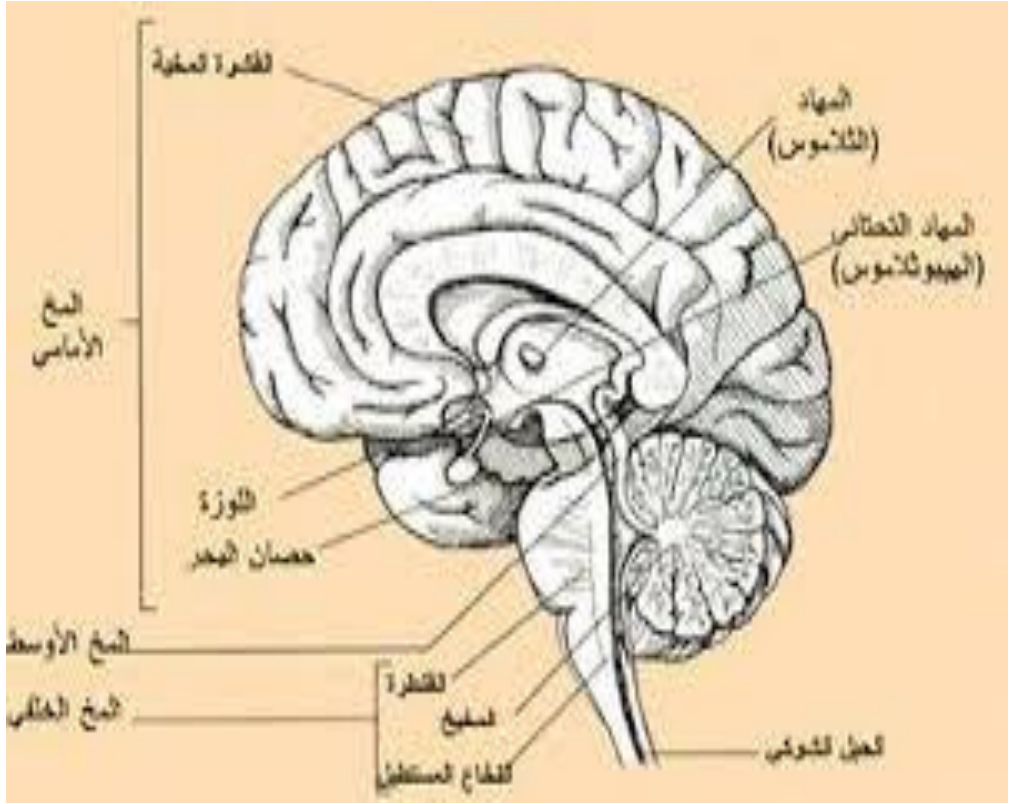

- الدماغ الأمامي: ويتكون من :

1- المخ Cerebrum أو الدماغ الكبير.

2- العقد العصبيه القاعديه Basal ganglia

3- السريران Thalami

4- الجسم الصنوبري Pineal body

المخ Cerebrum

وهو أكبر أجزاء الدماغ في الإنسان ويتكون من كتلتين كبيرتين تدعى نصف كرة المخ Cerebral hemispheres يتصلان مع بعضهما البعض بجسر من الألياف العصبيه يدعى الجسم الجاسىء Corpus Callosum.

ويتكون الجزء الخارجي من نصفي المخ من قشرة المخ Cerebral cortex والتي تكون كثيرة التلافيف Highly convoluted ولونها رمادي بسبب إحتوائها على أجسام الخلايا العصبية والألياف القصيرة. وتخترق المخ منخفضات عديدة تسمى أخاديد Sulcus يكون بعضها عميقاً ليقسم المخ إلى فصوص lobes كما أن هناك طيات مرتفعة بين الأخاديد تسمى نتوءات. وتسمى الاخاديد حسب مواقعها او اشكالها او احياناً من تجاوره من النتوءات ومنها:

* الأخدود الجانبي (Lateral sulcus): ويفصل بين فلقتي الصدغ والهامه وتوجد على هذا الأخدود منطقة السمع والكلام.

* الأخدود المركزي (Central sulcus): ويبدأ من منتصف السطح الأعلى للمخ وينحدر نحو الأخدود الجانبي وتوجد فيه منطقة الحركة والإحساس.

فصوص المخ:

هناك أربعة فصوص في المخ وتوجد في كل من نصفي الدماغ وهي:

1- الفصان الجبهويان Frontal lobes:

وتشكلان حوالي ثلث سطح المخ في الإنسان وهي أيمن وأيسر. وفي هذين الفصين توجد مراكز الحركة ومراكز الأفكار والعواطف.

2- الفصان الصدغيان Temporal lobes:

وهما أيمن وأيسر أيضاً. وتوجد فيهما مراكز السمع والشم والنطق.

3- الفصان الجداريان Parietal lobes

وهما أيمن وأيسر. ويقعان في وسط الجمجمة عند السقف. وتوجد فيهما مراكز الذاكرة والحس العام والضغط واللمس. وتكثر فيهما مناطق المشاركة المتصله ببقية الفصوص.

4- الفصان القذاليان Occipital lobes

وهما أيمن وأيسر. يقعان في مؤخرة الجمجمة على خيمة المخيخ وتوجد فيهما مراكز البصر.

وظائف قشرة المخ:

1- تنظم الحركات الإرادية وتبدأ فيها.

2- توجد فيها مراكز الإحساسات.

3- توجد فيها مراكز الذاكرة والإنفعالات والسلوك النفسية والذهنيه.

4- توجد فيها مراكز النطق والبصر والسمع والذوق والشم.

العقد العصبيه القاعدية Basal ganglia

وتنشأ في الأجزاء البطنية من نصفي كرة المخ وهي مراكز عصبية تعمل على تكييف الفعل الحركي وتتألف من كتل من المادة السنجابية.

السريران Thalami

وتكونان الجداران الجانبيه للبطين الثالث للدماغ. وترتبطان مع بعضهما البعض بروابط داخلية تعتبر مراكز نقل مهمة للأعصاب الحسية عند مرورها إلى قشرة الدماغ.

الجسم الصنوبري Pineal body

وهو جسم يعتبر من الغدد الصم ويتكون في سقف البطين الثالث ولا يحتوي على أعصاب ويفرز هرمونات خاصه به سوف نقوم بشرحها في الغدد الصم.

الدماغ البيني Dien-cephalon

ويحتوي على المهاد Thalamus وما تحته بين الدماغ المتوسط ونصف كرة المخ.ويتكون المهاد من نويات وظيفتها إيصال الرسائل العصبية التي لها علاقة بالحس والإنفعال إلى

قشرة الدماغ، كما يحتوي المهاد على كتل نووية توصل السيالات الواردة من المخيخ إلى نصف كرة المخ. ويوجد في المهاد مركز حسي للشعور بالألم. وتنتهي جميع الأحاسيس (ما عدا الشم) في المهاد. وهو المسؤول عن إستمرار حالات الوعي واليقظه.

أما تحت المهاد Hypothalamus فهو من الدماغ المتوسط ويقع تحت المهاد لذلك سمي بهذا الإسم. يعمل تحت المهاد على صنع وإفراز الهرمونات التي تنظم الغدة النخامية، حيث يفرز عوامل تحت المهاد المحفزه والمثبطة لهرمونات الغدة النخاميه. وتحت المهاد منظم لعمل الأحشاء وبعض التفاعلات وعمليات النوم والعاطفه والشهيه للأكل والشرب والتناسل. وفي تحت المهاد مراكز الكر والفر وميزان حرارة الجسم ومقياس حجوم سوائل الجسم. ويفرز تحت المهاد هرمونان الاول له علاقة بالطلق عند الحوامل والثاني لضبط التبول.

الدماغ المتوسط Mid-brain :

ويتكون من جزئين مهمين هما:

1- السويقتان المخيتان Cerebral peduncles

وهي خيوط من الألياف العصبية تربط الدماغ الأمامي بالدماغ الخلفي.

2- الاجسام التوامية Cropora Quadrigmnia

وهي أربعة بروزات تحتوي على مراكز الإحساسات السمعية والبصريه.

الدماغ الخلفي Hind-brain

ويتكون من المخيخ والقنطره والنخاع المستطيل

المخيخ Cerebellum

وهو جسم صغير يقع أسفل نصفا كرة المخ وخلف النخاع المستطيل، ويسمى أيضاً بالدماغ الصغير. ويتكون المخيخ من نصفا كره مخيخيه وفص دودي.

نصفا كرة المخيخ

ويتميزان بوجود تلافيف على سطحيهما تزيد مساحتها السطحيه وتتكون من مادة سنجابيه كما هو الحال في المخ. وتبدو التلافيف أشد تلاصقاً مما هو عليه في المخ. ويحتوي المخيخ من الداخل على مادة بيضاء أيضاً.

نصف الكرة المخية
المخ الأوسط
القنطرة
المخيخ
النخاع المستطيل
الحبل الشوكي

الفص الدودي Vermis

وسمي بهذا الإسم لوجود أثلام عرضية على سطحه تجعله مقسماً إلى حلقات تشبه الدودة.

وظائف المخيخ

* له دور هام في تنظيم الحركات الإرادية ويحافظ على توازن الجسم بالتعاون مع العضلات.
* يسيطرعلى توتر العضلات والمنعكسات الخاصه بتوازن الجسم عن طريق الألياف التي تصل المخيخ بالنوى الدهليزيه في الأذن وكذلك نوى التكوين الشبكي.

القنطره Pons

وتقع فوق النخاع المستطيل على الوجه السفلي للدماغ. وهي الجسر الذي ينقل السيالات العصبيه من قشرة المخ إلى كره المخيخ. وتحتوي على أصول الأعصاب الدماغية.

النخاع المستطيل Medulla oblongata

ويقع أسفل المخ والمخيخ حيث يصل النخاع الشوكي بأجزاء الدماغ. وتتقاطع أغلب الأعصاب المحركة داخل النخاع المستطيل لتكون ما يشبه الأهرامات. وتوجد داخله أنوية أصول أكثر الأعصاب الدماغية.ويقوم النخاع المستطيل بعده وظائف مهمه منها نقل السيالات العصبيه الحسيه من النخاع الشوكي إلى الدماغ. كما يعمل على نقل السيالات العصبية الحركيه من الدماغ إلى النخاع الشوكي. ويحتوي النخاع المستطيل على مراكز عصبيه خاصة بتنظيم نبض القلب والمضخ والبلع والقيئ في الإنسان.

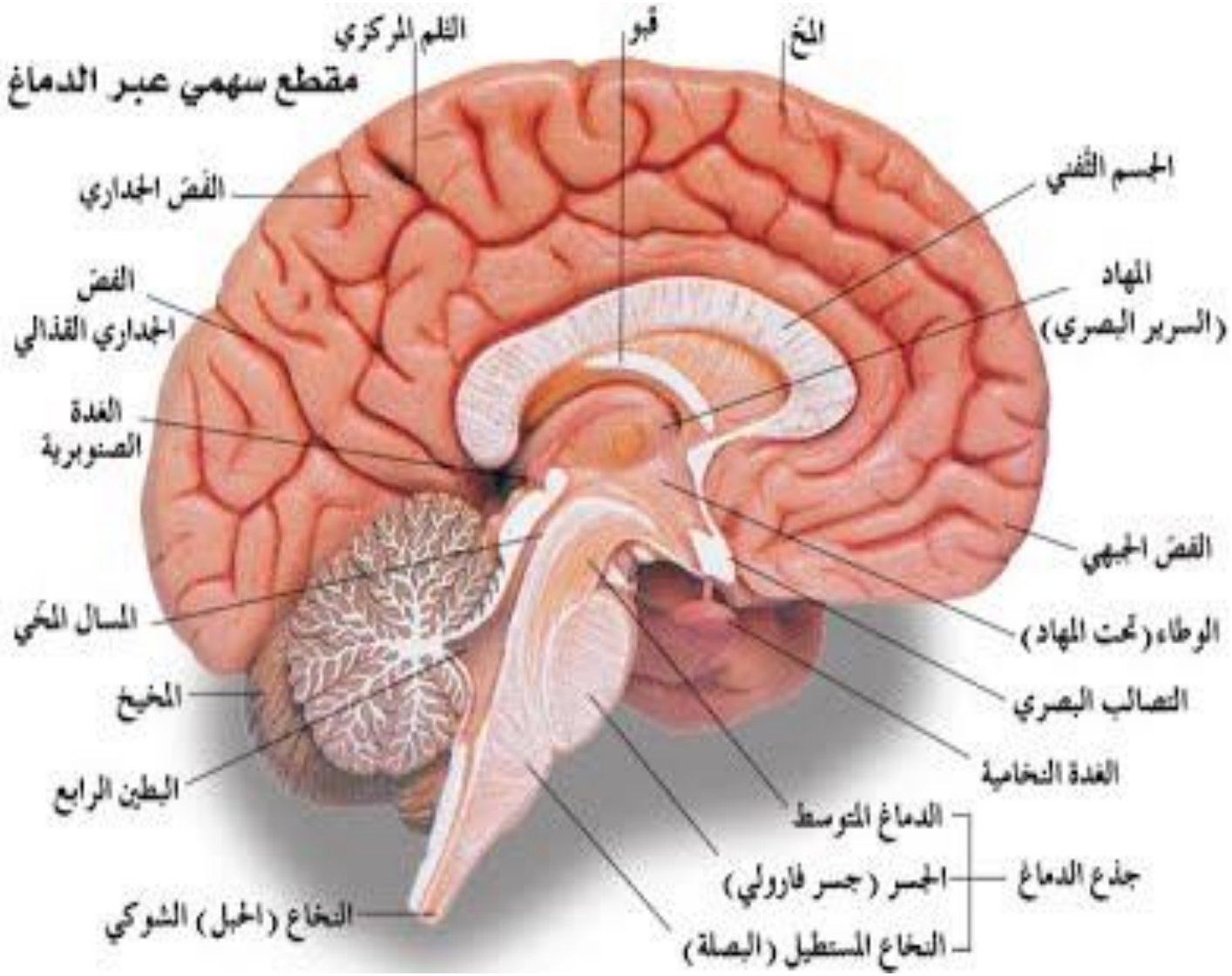
مقطع سهمي عبر الدماغ
الثلم المركزي
قبو
المخ
الفص الجداري
الجسم الثفني
الفص الجداري القذالي
المهاد (السرير البصري)
الغدة الصنوبرية
الفص الجبهي
المسال المخي
الوطاء (تحت المهاد)
المخيخ
التصالب البصري
الغدة النخامية
البطين الرابع
الدماغ المتوسط
جذع الدماغ
الجسر (جسر فارولي)
النخاع (الحبل) الشوكي
النخاع المستطيل (البصلة)

المصادر

١- الدماغ (الجهاز العصبي المركزي) تركيبه التشريحي ووظائفه(الدكتور محمود حياوي)٢٠١٣

٢-علم وظائف الأعضاء –صباح العلوجي