Embryo logy of Frogالنمو الجنيني للبرمائيات

****الغدد التناسلية Gonads

1)Testis الخصية

نلاحظ انها تحاط بغلاف من نسيج رابط يدعى بالغلالة البيضاء او الغلاف الابيض tunica albuginea الذي يغطى بالخلب peritoneum . ويحتوي المقطع على عدد كبير من مقاطع النبيبات المنوية seminiferous tubules منفصلة عن بعضها بنسيج رابط يحتوي على الخلايا البينية interstitial cells

يتكون النبيب المنوي من خلايا ظهارية مكعبة هي المراحل المختلفة في تكوين النطف بينها خلايا كبيرة طويلة ذات نواة كبيرة بيضوية ونوية واضحة هي خلايا سرتولي Sertoli cells .تلتصق رؤوس النطف الكاملة على نهايات هذه الخلايا القريبة من فراغ النبيب.اما سليفات النطف spermatogonia والخلايا النطفية spermatocytes واورومات النطفspermatids فنجدها بين خلايا سرتولي بشكل مجاميع كل مجموعة تمثل مرحلة من هذه المراحل وتكون الخلايا النطفية الاوليةprimary spermatocytes اكبر الخلايا حجما واورومات النطف اصغرها حجما.

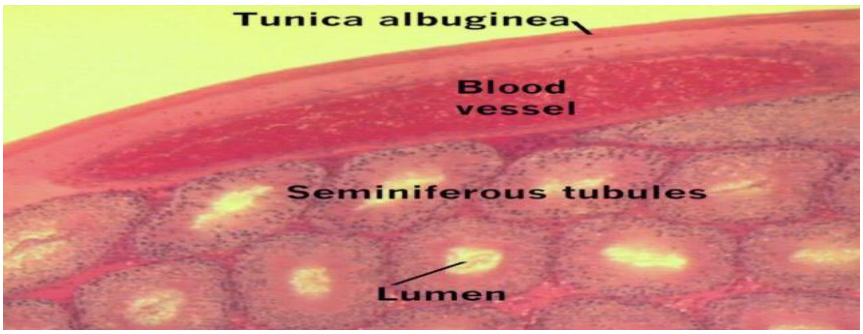

الحيوانات المنوية في الضفادع The sperm of frog

تضع الضفادع بيضها في الماء على هيئة شريط طويل مكون من طبقتين من الجلاتين ويطلق الذكر حيواناته المنوية فوق هذا البيض في الماء وعلى ذلك فأن الإخصاب يكون خارجياً ويخترق حيوان منوي واحد كل بويضة مكوناً لاقحة او زيجوت .عند فحص مسحه من نطفه ضفدع نلاحظ أنها مكونة من رأس طويل غامق ثم قطعة وسطية صغيرة ثم ذنب طويل وعند التدقيق في قمه الرأس نجد الجسم الطرفي acrosome.

2) المبيض Ovary

عند فحص شريحة لمبيض الضفدع يلاحظ انه مجوف ومحاط بطبقة رقيقة من النسيج الضام هو الخلب peritoneum يوجد تحت هذه الطبقة طبقة اخرى مكونة من نسيج ضام ايضا يحتوي على اوعية دموية تدعى بالغلاف الخارجي theca externaوتحتها توجد طبقة من نسيج ضام يحتوي على بعض الالياف العضلية الملساء تدعى بالغلاف الداخلي tuniac interna ويلاحظ ان هذه الطبقة تحيط بالحويصلات البيضية عدا منطقة صغيرة.وعند فحص الحويصلات البيضية نجدها انها بحجوم مختلفة تبعا لمرحلة نموها فمنها صغيرة جدا وعديمة المح ومنها كبيرة تحتوي على الكريات المحية.

- تكون بيضة الضفدع الناضجة جنسيا مكونة من قطبين هما القطب الحيواني **animal pole** المتميز بصبغته الغامقة والقطب الخضري **vegetal pole** المتميز بصبغته الفاتحه.
- وعند فحص خليه بيضية متوسطة الحجم نجد أنها محاطة بغشاء محي **vitelline membrane** يحاط بصف من الخلايا المسطحه هي الخلايا الحوصلية **follicle cells** والتي تقع تحت الغلاف الداخلي مباشرة ، نواه الخلية كبيره بالنسبه لحجم الخلية الكلي ومتعرجة الحدود أما موقعها فيكون أقرب الى القطب الحيواني .
- عند انطلاق البيضة وقبل ملامستها للماء تكون الاغشية الجيلاتينية **jelly membranes** رقيقة (غير ضاهرة) تفرز هذه الاغشية أثناء مرور البيضة في قناة البيض ،اما عند ملامستها للماء فان الاغشية الجيلاتينية تمتصه وتبدا الاغشية بالتمدد والظهور

أخصاب البيضة Fertilization

ان دخول النطفة وسحبها لبعض الصبغة معها يؤدي الى هجرة بعض الصبغة من منطقة نصف الكرة الحيواني المقابلة لمنطقة دخول النطفة فتظهر افتح لونا من بقية نصف الكرة الحيواني لقلة الصبغة فيها تدعى هذه المنطقة بالهلال الرمادي Gray crescent.

1)مرحلة التفلج cleavge stage

طور فلجتين Tow Cleavage

وهي تعتبر من ضمن مرحلة **عملية التفلج Cleavage**تتضمن عدداً من الإنقسامات الميتوزية او غير المباشرة المتتابعة للخلية البيضية الأصلية وتؤدي الى تكوين عدد كبير من الخلايا الصغيرة تعرف بالفلجات Blastomeresومع الإستمرار عملية التفلج تنتظم وتترتب في على هيئة كرة جوفاء تسمى بالبلاستولة blastula.كما تتضمن هذه المرحلة طور اربع فلجات وطور ثمان فلجات وطور 16 فجلة

2) مرحلة الاريمة Blastula stge

تتميز خلايا هذه المرحلة أكثر عددا واصغر حجما من مرحله التفلج ، يلاحظ وجود تجويف في نصف الكرة الحيواني هو الجوف الارومي blastocoel كلما تقدمت الاريمة بالنمو كلما صغرت خلاياها بالحجم وكثرت بالعدد وكبر الجوف الارومي

الصور النسيجية Tissue slides

1) مقطع في خصية الضفدع يوضح الغلاف الابيض Tuniaca albugine والنبيبات المنويةseminiferous tubules ، النسيج البينيintersitial tissue

2)مقطع عرضي في خصية الضفدع توضح مراحل تطور النطفة

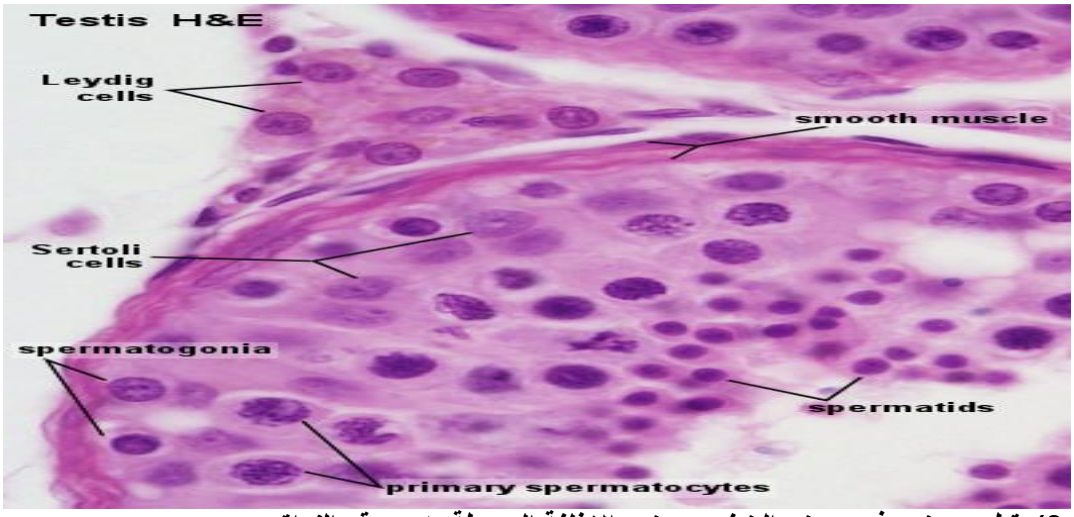

3)مقطع عرضي في مبيض الضفدع يوضح الاغلفة المحيطة به وموقع النواة

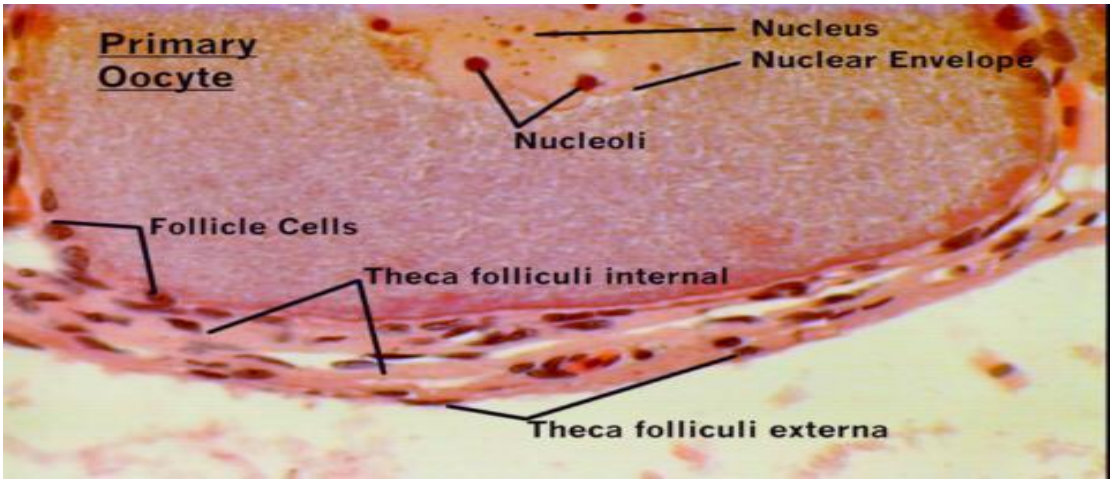

4)مقطع عرضي يوضح في المبيض يوضح مراحل تطور الجريبات follicles

5)طور الفلجتين 2 cell stage، طور اربع فلجات 4cell stage

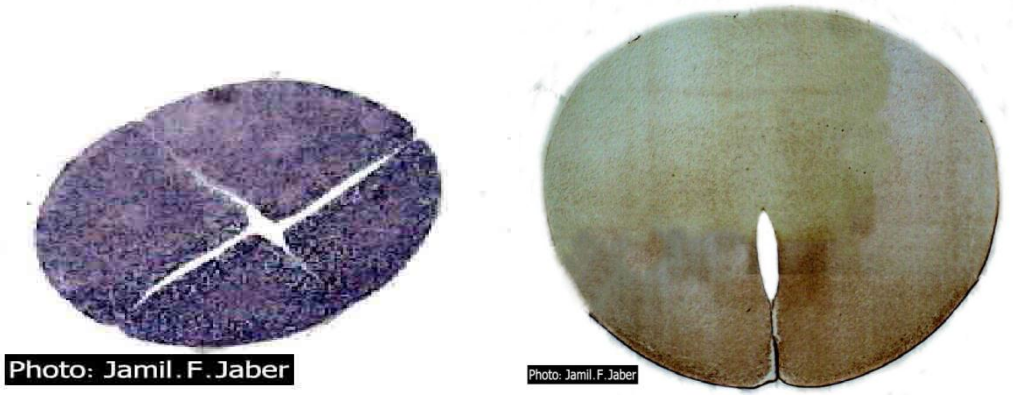
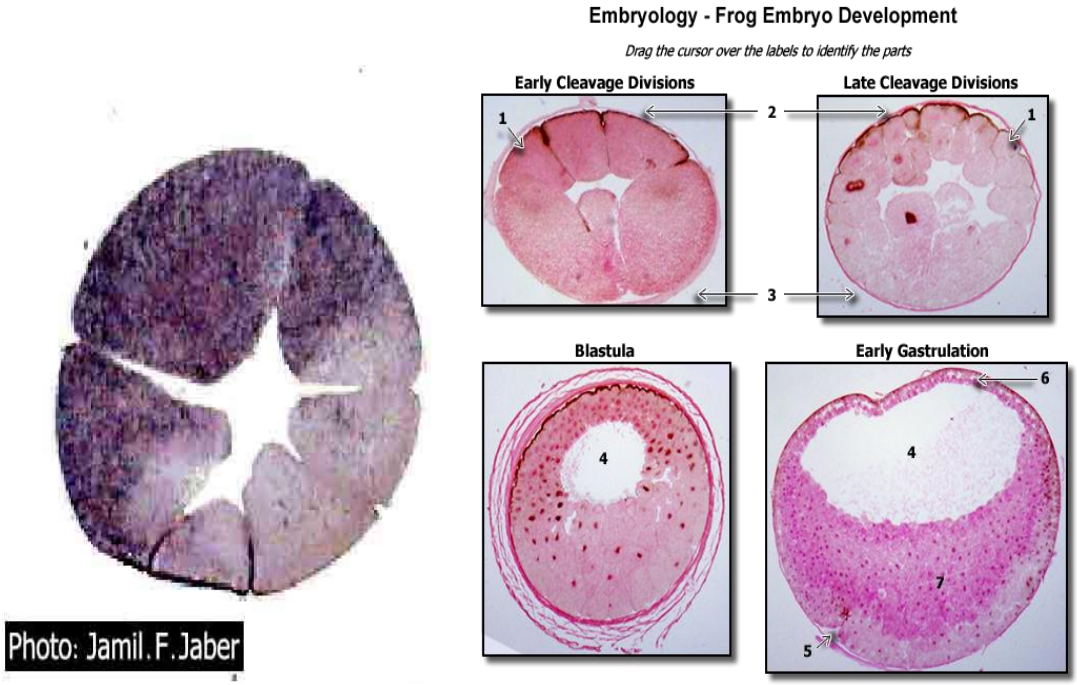
6)طور ثمان فلجات 8cell stage، طور الاريمة blastula stage