Gastrula طور المعيدة في جنين الضفدع

1-مرحلة المعيدة المبكرة Early gastrula

يتميز هذا الطور بوجود شق عريض هلالي الشكل في المنطقة تحت خط أستواء التركيب الكروي للجنين بمسافة قصيرة يدعى هذا الشق بالفتحة الارومية blastopore تؤدي هذه الفتحة الى الجوف المعيدي Gastrocoel أو المعي البدائي archenteron حيث يكون صغيرا جدا في هذه المرحلة ،من اهم مايميز هذا الطور هو الفرق الواضح بين حجم الجوف الارومي والجوف المعيدي

2- مرحلة المعيدة المتأخرة Late gastrulaأو مرحلة السداد المحي Yolk plug stage

يلاحظ في هذه المرحلة وجود السداد المحي الفاتح اللون والذي يحاط بالفتحة الارومية الحلقية ، كما يلاحظ أنفصال الجوف المعيدي عن الجوف الارومي بحاجز من الخلايا

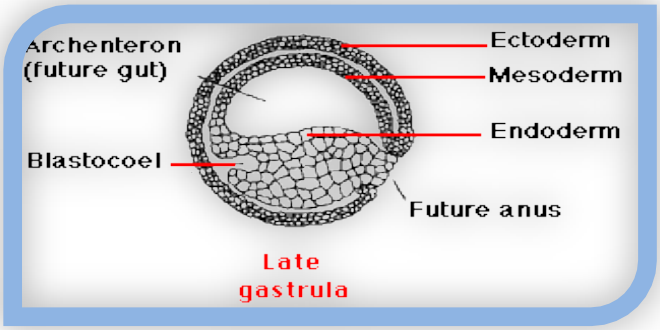

يرقة الضفدع

يكون الجنين في هذه المرحلة قد أخذ بالتمدد الطولي والتسطح الجانبي حيث يكون التمدد أكثر في القسم الخلفي وتبدأ الفتحة الارومية بالاستطالة مكونة الذنب الذي يسمى في هذه المرحلة البرعم الذنبي tail bud

يبدأ الرأس في هذه المرحلة بالتميز ويظهر في وسط الصفيحة الحسية أنخفاض المسلك الفمي stomodeal depression والذي يفتح فيه الفم،كما يظهر اعلى الانخفاض الفمي القرصان الشميان olfactory placodes،اسفل الانخفاض خلف الرأس يقع الممصان الفميان oral suckers ، فضلا عن وجود بروز في كل جانب من القسم الامامي للرأس يسمى الحوصلة البصرية optic vesicleوالتي تكون العين في المستقبل

كما يقع خلف الحوصلة البصرية الصفيحة الغلصمية Gill plate التي تظهر عليها بعض الاخاديد والتي هي موقع الشقوق الغلصمية gill clefts. كما يقع فوق الصفيحة الغلصمية الحوصلة السمعية auditory vesicle

تكوين الأعضاء في أجنة البرمائيات (الضفدعة) Organogenesis In Frog Embryo

- أولا :أعضاء تتكون من الطبقة الخارجية (الأكتوديرم)
- 1- الأنبوبة العصبية neural tube (المخ والحبل الشوكي) والأعراف العصبية neural crest
- 2- تكوين أعضاء الحس (عضو الشم /العين/الأذن الداخلية)
- 3- تكوين الغدة النخامية
- 4- تكوين البشرة والأهداب

تكوين الانبوب العصبيneural tube

1-مرحلة تكوين الصفيحة العصبية neural plate stage

تتسطح الجهة الظهرية الوسطية للمعيدة(ectoderm) في هذه المرحلة مكونه مايعرف بالصفيحة العصبية،تكون خلاياها طويلة تشبه الخلايا العمودية .يقع تحت الصفيحة العصبية الحبل الظهري notochordالذي يظهر بشكل مضلع

الصفيحة العصبيةN.P

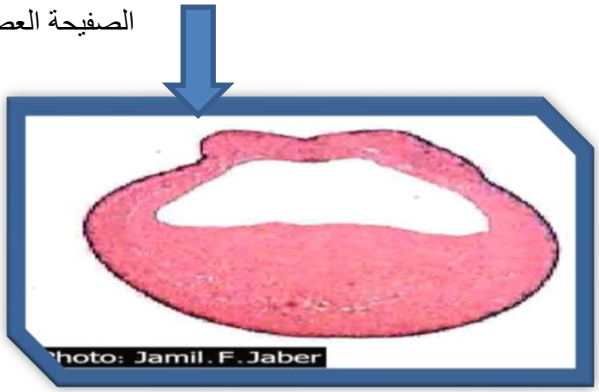

2-مرحلة الطيتين العصبيتين neural fold stge

تتكون طيتين عصبيتين على جانبي الصفيحة العصبية يدعى الانخفاض بينهما الاخدود العصبيneural groove

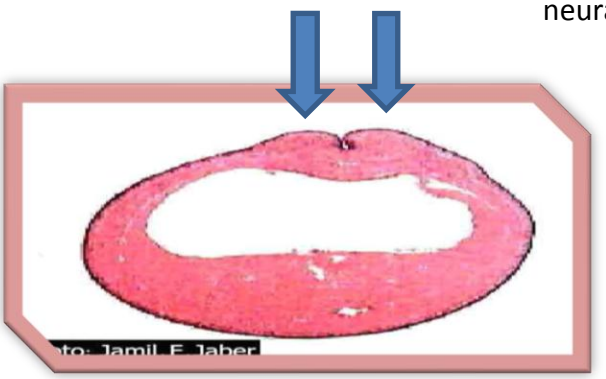

3-مرحلة الانبوب العصبيneural tube stage

تلتحم الطيتين العصبيتين في هذه المرحلة مكونة الانبوب العصبي،يقع على جانبي القسم العلوي للانبوب العصبي بينه وبين الاديم الظاهر كتلة من الخلايا تسمى العرف العصبيneural crest

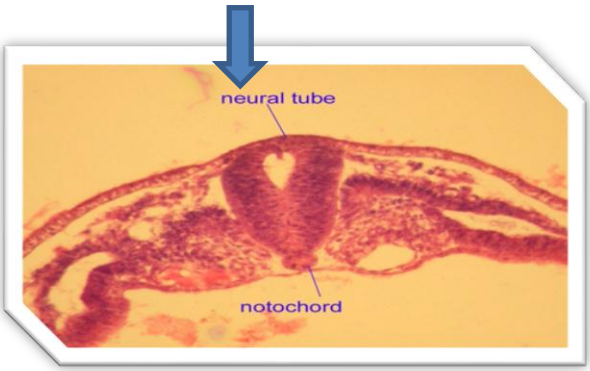

تكوين المخ والحبل الشوكي لجنين الضفدعة

- بعد ان يتم تكوين الأنبوبة العصبية ينتفخ الجزء الأمامي منها ليكون المخ (Brain) والذي يتمايز الى ثلاثة أجزاء هي:
- المخ الأمامي (Proncephalon) والمخ المتوسط (Mesencephalo) والمخ الخلفي (Rhombencephalen)
- بينما تكون بقية اجزاء الأنبوبة العصبية الحبل الشوكي (Spinal chord) والذي يمتد على طول بقية اجزاء المحور الظهري للجنين.

تكوين الأعراف العصبية Neural crest

أثناء انغلاق وتكوين الأنبوبة العصبية تنفصل مجموعة من خلايا الطبقة الخارجية (الأكتوديرم) عند منطقة إلتحام الثنيتين العصبيتين وتعرف بالأعراف العصبية (Neural crest)على طول المحور تحت البشرة وأعلى الأنبوبة العصبية. سرعان ما تتجزء هذه الخلايا وتهاجر على جانبي الأنبوبة العصبية لتكون فيما بعد العقد العصبية Ganglia الموجود على الجذور الظهرية على جانبي الحبل الشوكي للجنين

تكوين البشرة Epidermal Development

تتكون البشرة من الطبقة الخارجية (الأكتوديرم) فبعد انغلاق الأنبوبة العصبية تكون بقية أجزاء الطبقة الخارجية(الأكتوديرم) منطقة البشرة وهي الطبقة الخارجية للجلد، تظهر اهداب على السطح الخارجي اثناء مراحل التكوين المبكر للجنين تساعد في إلتفاف الجنيني داخل حيز الغلاف الجلاتيني، ثم بتقدم العمر تتخصص أجزاء من خلايا البشرة لتعطي بعض الغدد المخاطية والغدد السامة (في بعض الأنواع).

تكوين أعضاء الحس The sense organ

عضو الشم : (Olfactory Organ)

يظهر عضو الشم على شكل تغلظ في الطبقة الخارجية الأكتوديرم لمقدمة الجنين على الجانبين مكونا حفرتين إلى الداخل تعرف كل منهما بالحفرة الشمية (Olfactory pit)

ثم لا يلبث هذا التغلظ الذي يأخذ شكل الحوصلة أن يغوص إلى الداخل اكثر فأكثر وتتعمق الحفرتان حتى تصلان الى سقف الفم ،بعدها يتلاشى الفاصل بين الحفرتين الشميتين وتجويف الفم وتتكون فتحتا الأنف الداخلية (Internal Nostrils)، وتظل فتحتا الحفرتان الشميتان الخارجيتان تفتحان للخارج

تكوين العين Eye Development

يبدأ تكوين العين في الجنين بظهور بروز على جانبي المخ الأمامي ويزداد نموهما بإتجاه البشرة ليكونا الحويصلتان البصريتان (Optic Vesicles).

تكوين الأذن الداخلية Development of the inner ear

يبدأ تكوين الأذن الداخلية بتكون حويصلة من الطبقة الداخلية للأكتوديرم على جانبي الرأس مقابل منطقة المخ الخلفي حيث يتغلظ اكتوديرم تلك المنطقة ليعرف بالقرص السمعي (Auditory palcode)

***Early cleavge مرحلة التفلج

1)Micromers (فلجات صغيرة)

2)Macromers (فلجات كبيرة)

3) evident cleavage furrows (أخاديد التفلج)

4) nucleus (النواة)

5) blastocoel (الجوف الارومي)

6) fertilization envelope(ندبة الاخصاب)

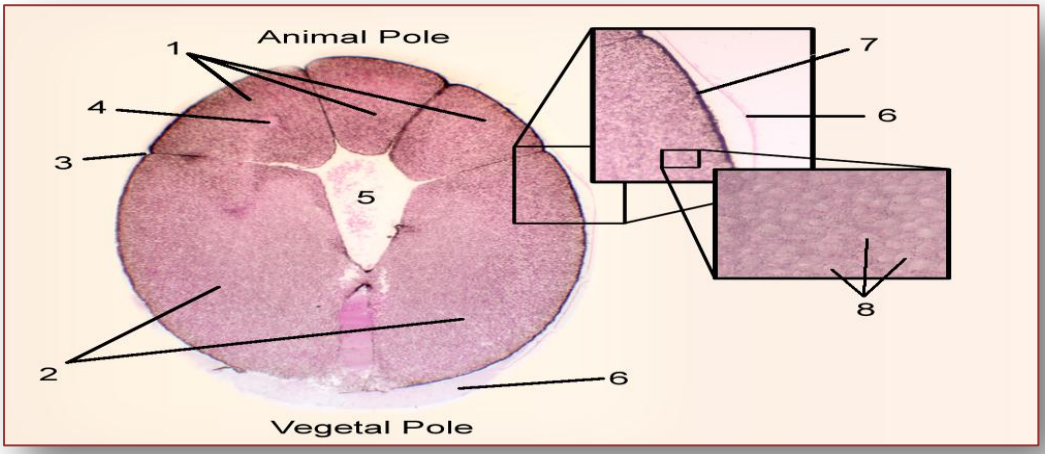

****Blastul الاريمة

1)Mitosis انقسام خيطي

2)blastocoel جوف ارومي

3)cortical layer طبقة القشرة

4)lower left margin of cortical layer المنطقة السفلى اليسرى لطبقة القشرة

5)opposite of sperm entrance المنطقة المقابلة لدخول النطفة

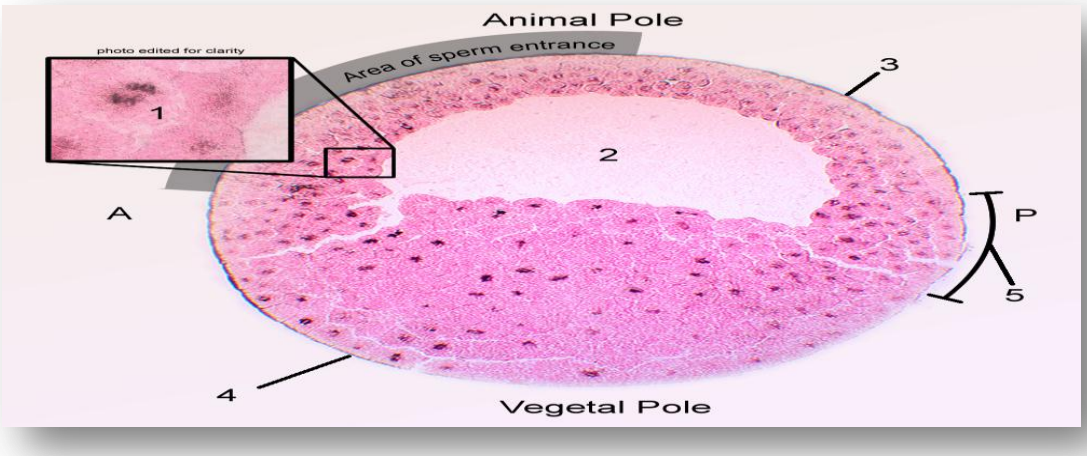

********Early Gastrula**

1) opposite of sperm entrance منطقة مقابل لدخول النطفة

2)epiboly الامتداد

3)involution الالتفاف

4)archenteron المعي الاولي

5)blastocoel جوف ارومي

6)dorsal شفة ظهرية(خلفية)

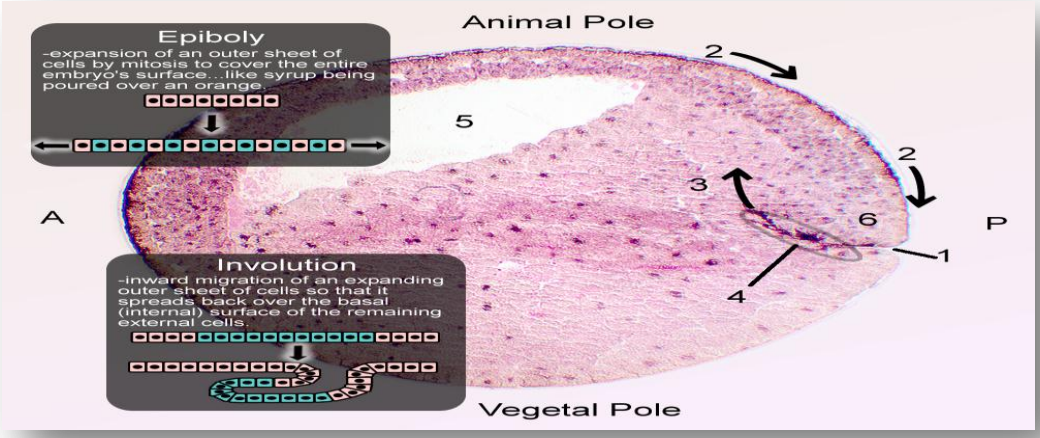

*******Late Gastrula**

1)ectoderm, surrounding the outer portion of the embryo الاديم الظاهر

2)endoderm, surrounding the gut (archenteron) and composing the yolk الاديم الباطن

3)mesoderm, inbetween الاديم المتوسط بين الظاهر والباطن

4)blastocoel جوف ارومي

5)archenteron معي اولي

6)dorsal lip شفة سفلى (خلفية)

7)blastopore ثقب أرومي

8)ventral lip شفة أمامية (بطنية)
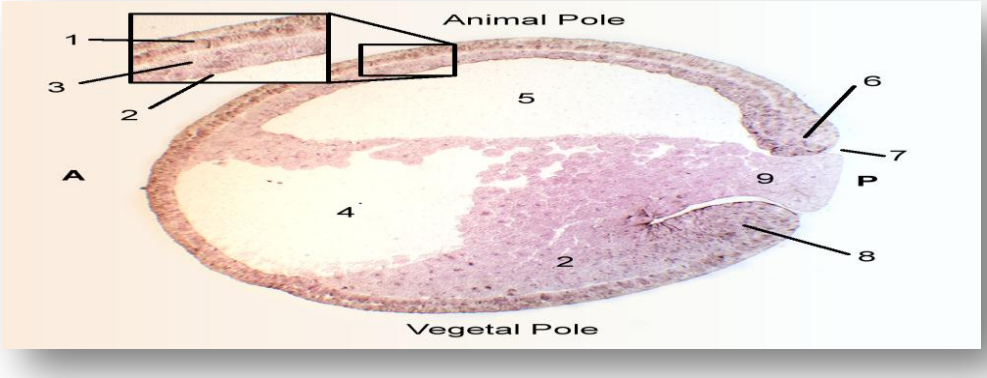
9)yolk plug السدادة المحية