ثانيا :أعضاء تتكون من الطبقة الوسطى(Mesoderm)

1-الحبل الظهري والقطع الجسدية (Notochord and Somites)،، 2- تكوين الكلية الجنينية والجهاز البولي التناسلي،، 3- تكوين القلب،، 4-تكوين الأطراف

بتقدم عمر الجنين وبعد إكتمال نمو الأعضاء الرئيسية فإنه يبدأ تكوين الأطراف من الطبقة المتوسطة (الميزوديرم الجسمي)somatic mesoderm. حيث تتراكم خلايا هذه الطبقة في المناطق الخاصة بتكوين الأطراف تحت اكتوديرم البشرة ويتغلظ الجزء من اكتوديرم البشرة في هذه المنطقة ويكون ما يعرف بالبرعم الطرفي Terminal bud ،لا يلبث ان يأخذا هذا البرعم الطرفي بالنمو وتبدأ الأطراف تأخذ شكلها النهائي بتحديد عدد الأصابع وحجمها ونوعيتها وتظل الأصابع مرتبطة مع بعضها بما يشبه رجل البط لتساعدها في السباحة .

ثالثا :أعضاء تتكون من الطبقة الداخلية(Endoderm)

تنشأ من الطبقة الداخلية endoderm كل من القناة الهضمية وملحقاتها كالكبد والبنكرياس والطحال كما تنشا منها الخياشيم والرئتين وبعض الغدد .تتميز خلايا الطبقة الداخلية بإحتوائها على المح وهي تحيط بتجويف الجاسترولة (المعي الأولي)Archenteron حيث يكون تجويف متسعا في الأمام وضيقا في الخلف .يأخذ المعي الأولي بالإتساع مع تقدم عمر الجنين خاصة في المنطقة الأمامية ليكون المعي الأمامي Fore gut ويشمل كل من البلعوم والمرئ والمعدة وتتكون الغدة الدرقية (Thyroid gland) كبروز صغير من قاع البلعوم.

المقاطع والصور النسجية:

1- **<u>مقطع عرضي مار في القرصين الشميين في دعموص الضفدع C.s through Olfactory placodes in frog Tadpole</u>**

في هذا المقطع يلاحظ وجود حلقتين ذات صبغة داكنة ،خارجية تسمى الاديم الظاهر للجلد Skin ectoderm ،وداخلية هي الدماغ الاماميProsencephalon يقع على جانبي الجزء البطني للدماغ الأمامي Prosencephalon تركيب ذو لون داكن هو النقرتين الشميتين Olfactory placodes،كما يقع بين الاديم الظاهر للجلد Skin ectoderm والدماغ الامامي تركيب هو head mesenchyme

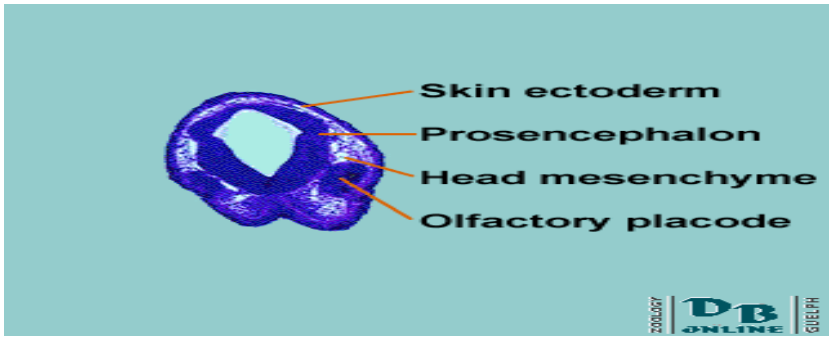

2-مقطع عرضي مار في الحوصلتين البصريتين في دعموص الضفدع C.s through Optic vesicles(cup)

في هذا المقطع يلاحظ وجود الدماغ الامامي Prosencephalon والنقرة الشمية Olfactory placode،كما يقع أعلى النقرة الشمية تركيب ذو صبغة داكنة أيضا يسمة الحوصلة او الكأس البصري Opticvesicleor cup. كما يقع في خط منتصف الجنين انبعاج يسمى النقيرة Stomodeum

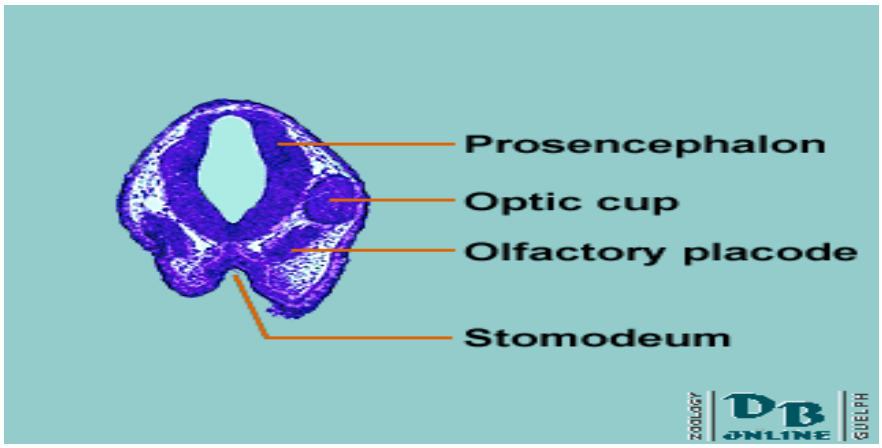

3-مقطع عرضي مار في الغدة اللاصقة والحوصلة البصرية (عدسة بصرية) C.S through Adhesive gland & Lens vesicle

يأخذ الدماغ الامامي fore brain في هذا المقطع موقعا علويا بدلا من موقعه المركزي ،ويأخذ الكأس البصري optic cup موقعا على جانبي الدماغ الامامي كما يظهر تركيب يقع الى الداخل من الكأس البصري يسمى الحوصلة البصرية(عدسة بصرية)Lens vesicle . كما يلاحظ وجود تركيب اخر على جانب السطح البطني للجنين يسمى الغدة اللاصقة Adhesive gland وتسمى أيضا الغدة المخاطية أو الممص الفمي Oral sucker

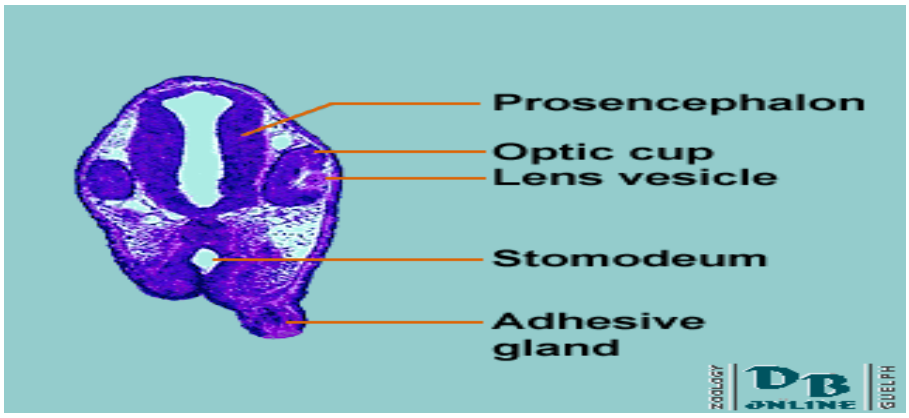

4- مقطع عرضي مار في الدماغ المتوسط والصفيحة الفمية C.S through mesencephalon (midbrain) & oral plate

يظهر في هذا المقطع كل من الدماغ الأمامي fore brian والدماغ المتوسط mid brian ، على جانبي الدماغ الأمامي يقع الكأس البصري Optic cup ،يتصل الأخير بالدماغ الامامي عن طريق تركيب من نسيج صغير يسمى الساق البصري Optic stalk ،كما يظهر في نفس الموقع تركيب من نسيج صلب يسمى الصفيحة الفمية

Oral plate والتي تتكون من طبقة الأديم الظاهر ectoderm فضلا عن وجود الغدة اللاصقة التي تفرز مادة مخاطية تساعد في التصاق الحيوان بالسطح بعد الفقس .

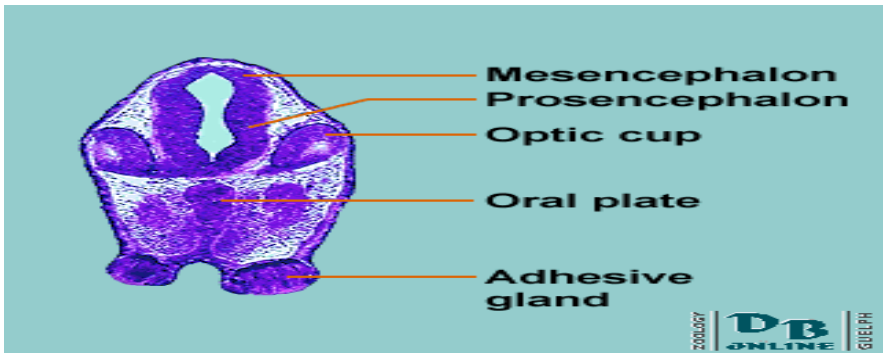

5- مقطع عرضي مار في الدماغ المتوسط والمعي الأمامي C.s through Mesencephalon&fore gut

يتميز هذا المقطع بوجود تركيب يقع في الجزء الظهري للدماغ المتوسط يسمى القمع Infundibulum الذي يكون الجزء الخلفي من الغدة النخامية،والذي يقع على جانبيه ازوج من الكأس البصري Optic cup كما يقع أسفل القمع كتلة من نسيج صغير يسمى hypophysis ينشأ من أسفله المعي الامامي foregut ، كما يساهم hypophysis في تكوين الجزء الامامي من الغدة النخامية anterior portion of the pituitary gland

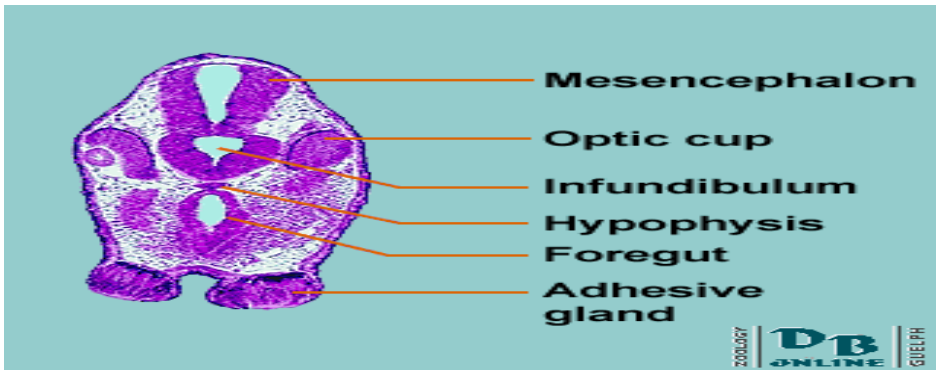

6- مقطع عرضي في الدماغ الخلفي ولاعصاب القحفية والبلعوم في دعموص الضفدع C.S through rhombencephalon &Cranial nerves&pharynx in frog Tadpole
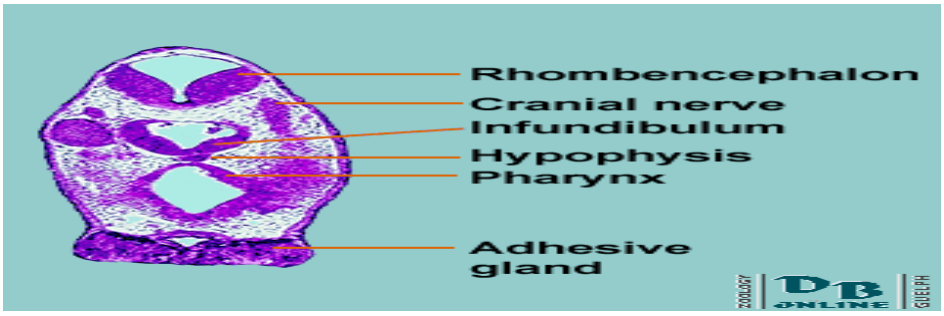
يظهر في المقطع العرضي من جهته الظهرية الدماغ الخلفي hindbrain ،حيث يوجد في الجزء الامامي منه تركيبين لايزالان ظاهرين هما Infundibulum وhypophysis. يقع في الجزء الظهري للكأس البصري زوج صغير من تركيب ذو صبغة داكنة يسمى الأعصاب القحفية أو الجمجمية Crainal nerves. يوجد تركيب اخر يقع اسفل القمع يسمى البلعوم pharynx حيث يكون ذو اطراف داكنة وتجويف فاتح متوسع .كما يمكن في هذا المقطع مشاهدة الغدة اللاصقة أيضا .