Skeletal System الهيكل العظمي

Practical Class, Lecture 4

By

Dr. Osama A. Saeed
Department of Animal Production
College of Agriculture

اهداف المحاضرة:

في نهاية المحاضرة سوف يتعلم الطلبة:

- ✓ فهم تراكيب المواد العظمية ووظيفة العظام في الجسم.
- ✓ القدرة على وصف أنواع العظام المختلفة الموجودة في جسم الحيوان.
- ✓ القدرة على تسمية العظام التي سوف يتم تحديدها.

المقدمة

إذا لم يكن لدينا هيكل عظمي فسيكون جسم الكائن الحي اشبه بالكتلة الهلامية لذا سوف يصعب عليه التحرك. الهيكل العظمي الموجود في الفقريات هو ليعطي الجسم الدعامة الكافية. يمتلك الهيكل العظمي ثلاث وظائف رئيسية: تشمل الحركة والحماية والدعم.

ما هي انواع العظام التي توفر حماية لاجسامنا؟ مثال على تلك العظام تلك التي تحمي الأعضاء الحيوية مثل الرئتين والدماغ والقلب والكلى والكبد في حين تدعم العظام أيضا أجسادنا وتعطينا الشكل ومن ناحية اخرى فان التصاق العظام بالعضلة يسمح لاجسادنا بالتحرك.

تتكون العظام من:

- 26 % معادن (معظمها فوسفات الكالسيوم وكربونات الكالسيوم)
- 50 % الماء
- 4 % الدهون
- 20 % البروتين

- تقسيم الهياكل العظمية (الهيكل الداخلي) إلى قسمين وتشمل:

A. الجهاز الهيكلي المحوري (**Axial Skeleton**) — هذه العظام موجودة اعلى أو بالقرب من محور خط الوسط في الجسم وتشمل الجمجمة والفقرات والأضلاع وعظام القفص الصدري.

B. الجهاز الهيكلي الطرفي (**Appendicular skeleton**) توجد هذه العظام في الأطراف الصدرية (الأمامية) والحوضية (الخلفية) اللذين يشكلان قاعدة ومرتكز للاطراف.

C. المفاصل (**Joints**) – تمثل نقاط التقاء عظمتان أو أكثر.

D. الاربطة (**Ligament**) - عصابات قوية ومرنة من النسيج الضام يربط عظمة بأخرى.

E. الأوتار (**Tendon**) - شريط متين من النسيج الضام يربط العضلات بالعظام.

F. العظم المدمج او القشري (**Compact Bone**) – تمثل الطبقة الخارجية للعظم وتتكون من نسيج عظمي صلب يعطي طبقة واقية صلبة وتحيط بالعظم.

G. العظم الإسفنجي (**Spongy Bone**) – هو الجزء العظمي الناعم مملوء بالعديد من الثقوب المحاطة بالعظام الصلب.

Bones of the Axial Skeleton

- Skull
  - Maxilla
  - Mandible
- Vertebrae
  - Cervical Vertebrae
  - Thoracic Vertebrae
  - Lumbar Vertebrae
  - Sacrum
  - Caudal Vertebrae
- Ribs
- Sternum

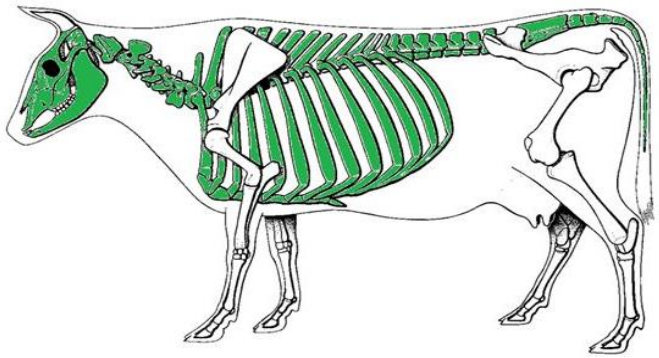

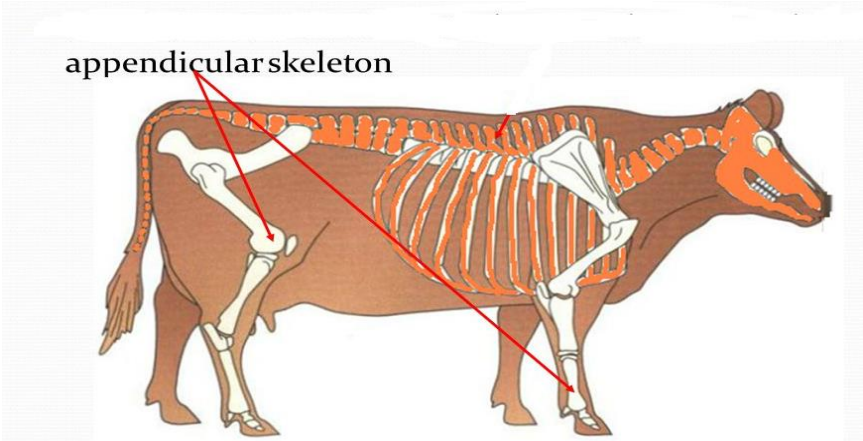

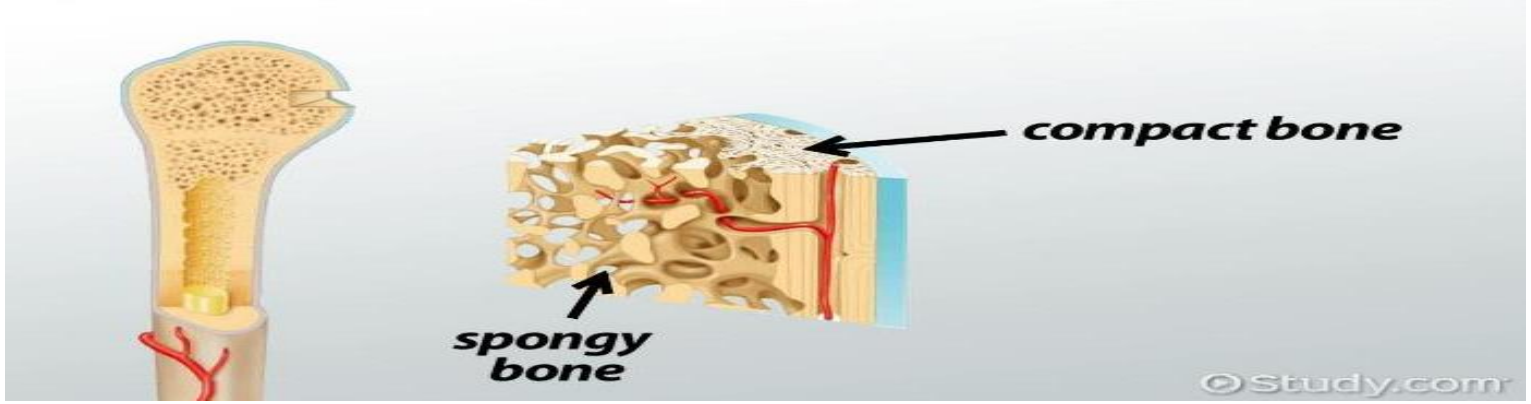

نحتاج أن نعرف أن هناك أنواعًا مختلفة من العظام التي تكون الهيكل العظمي والتي تختلف بااختلاف وظائفها واشكالها وهي كالتالي:

I. عظام طويلة (Long Bones) - وهي بمثابة أعمدة الدعم التي تساعد الحيوان في دعم الجسم ، الحركة ، والأكل. مثال: عظم الفخذ Femur.

II. عظام قصيرة (Short Bones) - وهي على شكل مكعب وتقع في المفاصل مثل الركبة والعرقوب او الرسغ تعمل على تقليل ارتجاج والاحتكاك. مثال: عظم العرقوب Hock.

III. عظام مسطحة (Flat Bones) – يعمل هذا النوع من العظام على حماية الأعضاء الحيوية مثل الدماغ والقلب والرئتين تكون عادة طويلة ومسطحة اكثر مما هي سميكة مثال: الكتف Scapula.

IV. العظام الهوائية (Pneumatic bones) - تحتوي على مساحات هواء تسمى الجيوب الأنفية التي تتلامس مع المحيط الخارجي. مثال: عظام الوجه الأمامية Frontal face bones.

V. عظام غير منتظمة (Irregular Bones) - مهمة لحماية ودعم الجهاز العصبي المركزي ومهمة لتثبيت العضلات. مثال: فقرات Vertebrae.

VI. عظام السمسمائية (Sesamoid Bones) - فهي مسطحة ومستديرة وتقع على طول الأوتار لحمايتها من خلال مساعدة الوتر على التغلب على قوى الإنضغاط مثال: الرضفة Kneecap.

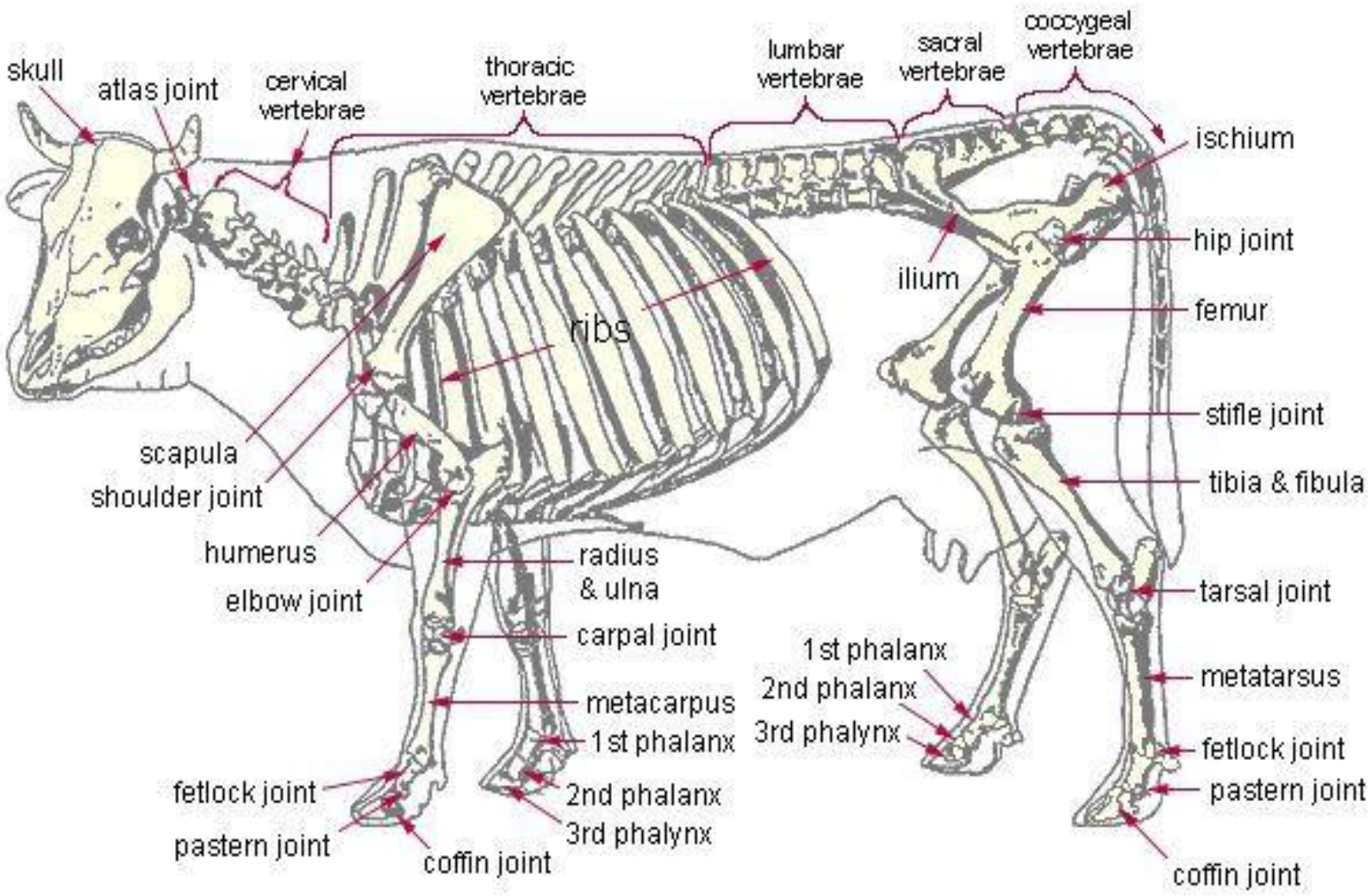
skull
atlas joint
cervical vertebrae
thoracic vertebrae
lumbar vertebrae
sacral vertebrae
coccygeal vertebrae
ischium
hip joint
ilium
femur
ribs
stifle joint
scapula
shoulder joint
tibia & fibula
humerus
radius & ulna
elbow joint
tarsal joint
carpal joint
1st phalanx
2nd phalanx
3rd phalynx
metatarsus
metacarpus
1st phalanx
fetlock joint
fetlock joint
2nd phalanx
pastern joint
3rd phalynx
pastern joint
coffin joint
coffin joint

المصادر

- Anatomy and physiology of farm animals 7nd Edition 2009
- PAGE, I. Laboratory Safety Standard and General Safety Rules. *Policy*, *1*, 2.
- Furr, A. K. (2000). *CRC handbook of laboratory safety*. CRC press.

Thank you