Basic Field Necropsy

By

Dr. Osama A. Saeed

Lecture 5

مخرجات المحاضرة

- في نهاية المحاضرة سوف يتعلم الطلبة:

✓طرق التشريح المتبعة في الحيوانات الكبيرة.

✓التمييز بين الاعضاء الحيوية الطبيعية والغير الطبيعية.

✓كيفية اخذ العينات وحفظها كل بحسب الدراسة.

التشريح Necropsy

- هو العلم الذي يهتم في فحص الحيوان بعد الموت post-mortemويتم إجراءه للحصول على سبب دقيق للهلاك او لاغراض الدراسة. يتم من خلاله تقييم كامل لجثة الحيوان بدء من الهيكل العام (الشكل الخارجي للجسم) ومن ثم النظر إلى كل عضو على حدة داخل الجسم. يساعد الفحص الدقيق وأخذ العينات من الأعضاء في تحديد سبب الهلاك سواء كان ذلك بسبب المرض أو اذى خارجي.

- **لماذا يجب الاهتمام في التشريح؟**

أسباب تشريح الحيوان:

- تحديد المرض.
- تحديد العلاج المناسب للمرض في قطيع.
- الحد من الخسائر المستقبلية.
- فهم آثار المرض على حيوانات.
- تعزيز مناقشة برامج الادامة الصحية مع أخصائي الصحة الحيوانية (الطبيب البيطري).

❖**مكان مناسب لاجراء التشريح؟**

❖**كيف ينبغي أن تؤخذ العينات؟**

اساس تشريح الحيوانات الكبيرة (ابقار، اغنام، ماعز)

١. يوضع الحيوان على الجهة اليسار للتمكن من رؤية الاعضاء الداخلية بشكل واضح بعد التشريح.

٢. ملاحظة اذا كان هناك علامات اصابة خارجية او اي تغيرات غير طبيعية في جسم الحيوان. دماء من الانف او المستقيم او تغيرات في الغدة اللبنية او الاقدام او المفاصل ..

ملاحظة في حالة وجود اصابات مرضية يجب ان يتم التشريح باشراف طبيب بيطري.

خطوات التشريح

١. عمل شق اسفل فك الحيوان من خلال ادخال حافة السكين في الجلد وعمل قطع على طول الرقبة.

٢. متابعة عملية القطع مرورا من بين الاطراف الامامية والخلفية وفوق الضرع او الاعضاء التناسلية الخارجية.

خطوات التشريح

٣. سلخ جلد الحيوان الى جهة اليمين وابعادة قدر الامكان عن جثة الحيوان.

٤. من خلال سحب الطرف (القدم) الامامي الى الاعلى سوف يسهل قطع الانسجة الرابطة بين الكتف والقفص الصدري وبتالي يكون الطرف الامامي حر ويسهل سحبة الى يمين الجثة.

٥. سحب الطرف (القدم) الخلفي الى الاعلى وقطع الانسجة بااتجاه التجويف الداخلي للاحشاء والى الاعلى باتجاه مفصل الورك ومن ثم قطع الاوتار وبالتالي يمكن سحب الطرف الخلفي الى يمين الجثة ايضا

خطوات التشريح

٦. فحص الغدة اللبنية من خلال قطع جميع الارباع ومن ثم تقييم النسيج الداخلي لها

خطوات التشريح

٧. عمل شق عند نهاية الاضلاع مع مراعاة عدم ادخال السكين عميقا لكونها قد تصيب الكرش.

٨. يستخدم مقبض السكين لاكمال الشق بااتجاه الضرع، بعدها سوف يظهر التجوف الداخلي من خلاله، يجب فحص اللون وحجم ووضع جميع الاعضاء الداخلية.

٩. اذا كان هناك سوائل متجمعة داخل التجويف المعدي فيجب ملاحظة اللون وكذلك كميته واخذ عينة منه.

خطوات التشريح

١٠. يسحب النسيج الدهني المحيط بالاعضاء الداخلية والمسمى غشاء الامعاء الدهني او Greater Omentum باتجاه مفصل الورك ومن ثم قطعه.

١١. في هذه المرحلة يمكن ملاحظة الاعضاء الداخلية في حال وجود التصاق adhesions او الوان غير طبيعية.

٢١. عمل شق في الحجاب الحاجز من جهة اليمين وسوف يلاحظ وجود اختلاف في الضغط نتيجة وجود الضغط السالب negative pressure داخل التجويف الصدري والذي يسمح للرئتين بالانتفاخ.

خطوات التشريح

٣١. باستخدام مقص او فأس يتم قطع الاضلاع على طول القفص الصدري والتي عددها في الابقار ١٣ ضلع.

٤١. ترفع الاضلاع الى الاعلى ومن ثم قطع اي انسجة مرتبطة وبعدها تدفع الاضلاع الى الاسفل لتكسيرهم عند ملتقى العظام مع الغضاريف bone and cartilage

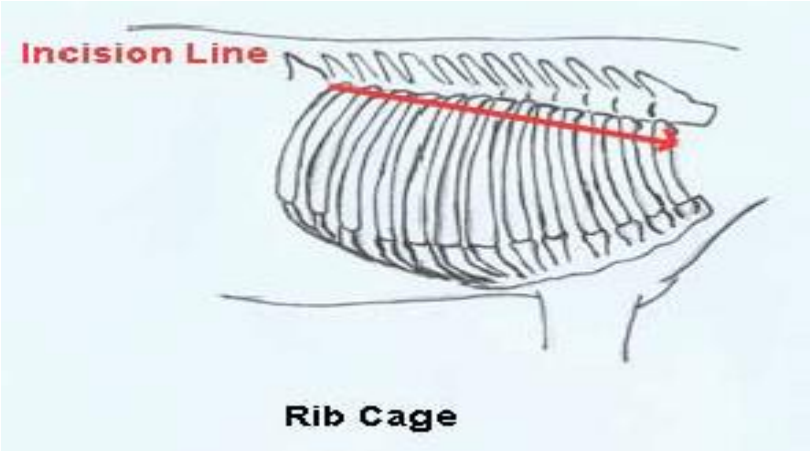

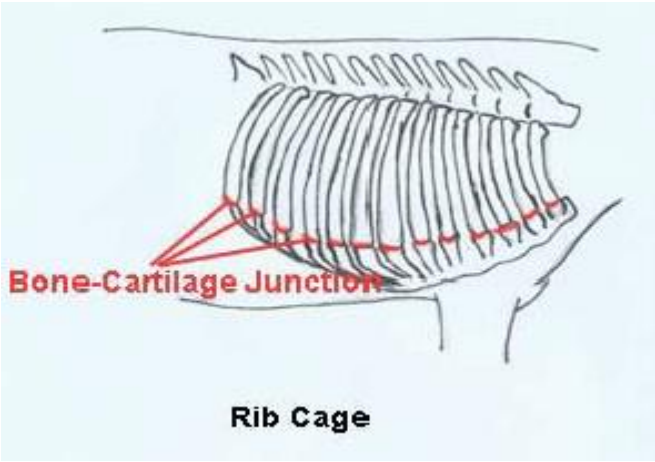

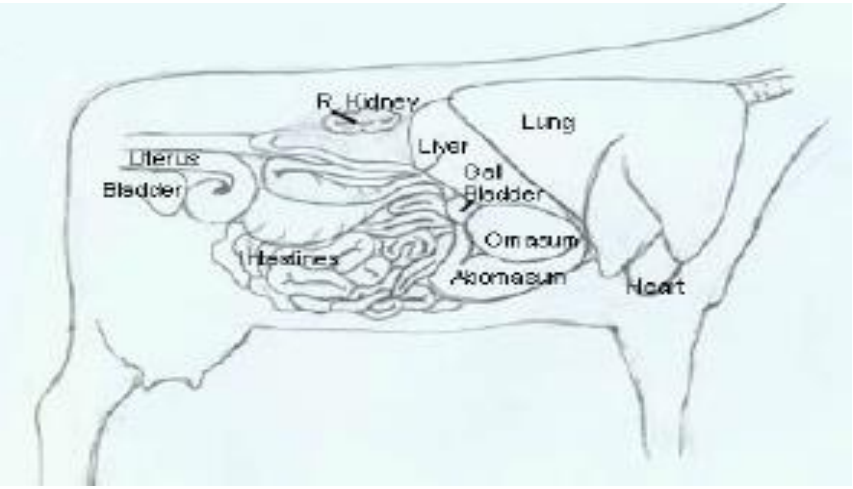

خطوات التشريح

٥١. في هذه المرحلة تصبح جميع الاعضاء الداخلية مكشوفة سواء التي في التجويف الصدري او التجويف المعوي.

خطوات التشريح

٦١. قص المريء والرغامي (القصبة الهوائية) من خلال القطع اسفل اللسان (الفك السفلي) بعدها يسحب اللسان الى الخارج.

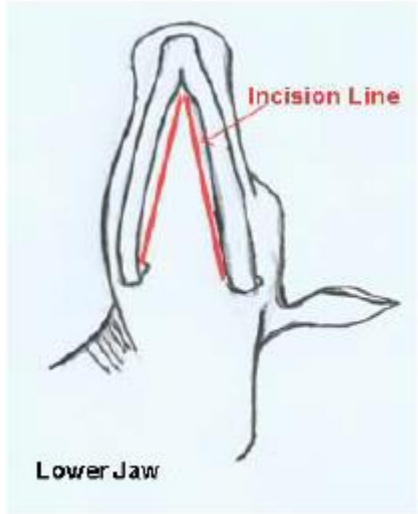

٧١. القطع في منطقة الصدر وملاحظة الاغشية المحيطة بالقلب في حال وجود اي تغيرات.

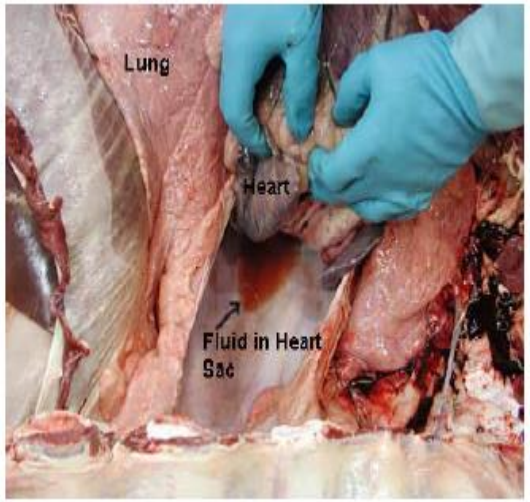

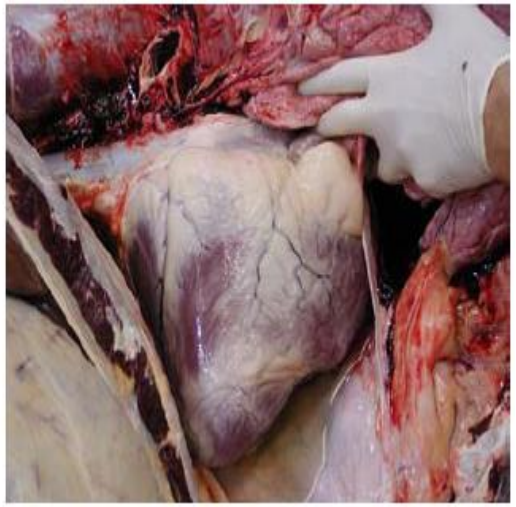

خطوات التشريح

٨١. في التجويف المعوي نبدا اولا في استئصال الكلية اليمنى من خلال وضع الامعاء الدقيقة على الكرش بعدها تظهر الكلية بالقرب من الكبد بعدها تسحب الامعاء جميعها الى اعلى العمود الفقري ليسهل قطع الكلية اليسرى.

خطوات التشريح

٩١. بعد استئصال الكلى يتم رفع القناة التناسلية والتاكد منها في حال وجود جنين ام لا او اي تغيرات نسيجية اخرى.

٠٢. يوجد الطحال في الجانب الايسر للحيوان لذا يتطلب رفع الكرش للاعلى للتمكن من استصال الطحال.

خطوات التشريح

١٢. يعتبر الكبد من اكبر الاعضاء الدخلية في جسم الحيوان ويوجد بين الحجاب الحاجز والكرش ويمكن ملاحظة السطح او تليفات او حواف الكبد وكذلك اللون والحجم طبيعية اما لا، بعدها يتم عزل المرارة من الكبد كونها توجد ملتصقة على الكبد ومرتبطة عن طريق قنوات داخلية معه.

خطوات التشريح

٢٢. الجهاز الهضمي، اول ما يتم قطعة هو الاثني العشري duodenum وهو الجزء الملتصق بالمعدة الحقيقية abomasum بعدها توجد الورقية omasum يكون هذا الجزء حاوي على طيات ورقية بعدها ياتي الجزء الاخر وهو الشبكية reticulum ويكون الجزء الداخلي له اشبه بخلايا النحل ومن ثم الكرش الذي يمثل الجزء الاكبر للمعدة المركبة ويكون جزءة الداخلي حاوي على زغابات مدببة الراس.

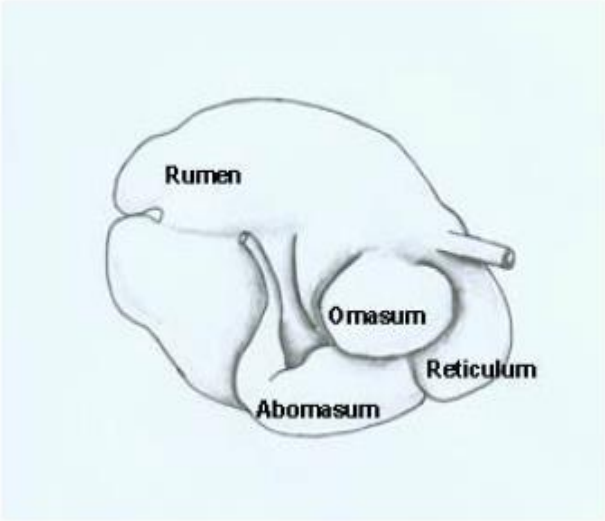

المقارنة بين النسيج الطبيعي والغير الطبيعي Normal and Abnormal Tissues

- المعدة الغدية abomasum هو الجزء الوحيد الغدي في المعدة المركبة يحتوي داخلة على العديد من الطيات وتكون ذات لون ابيض الى بني في النسيج الطبيعي.

نسيج طبيعي

نسيج غير طبيعي نتيجة اصابة بكتيرية مثل *Clostridium*

المقارنة بين النسيج الطبيعي والغير الطبيعي Normal and Abnormal Tissues

- الورقية omasum يكون السطح الخارجي لها ابيض مائل للاصفر في حين يكون السطح الداخلي لها بني فاتح في النسيج الطبيعي.

النسيج الطبيعي

- الكرش rumen يحتوي على طيات صغيرة لكن ليست كمثل التي في الورقية ويحتوي ايضا على عدد كبير من الزغابات papillae التي تساعد على الامتصاص.

النسيج الطبيعي





المقارنة بين النسيج الطبيعي والغير الطبيعي Normal and Abnormal Tissues

- الشبكية reticulum يكون سطحها الداخلي على شكل خلية نحل ويكون لونها في النسيج الطبيعي بني فاتح. يتوجب ملاحظة فيما اذا كان هناك تغيرات داخلها وكذلك الانتباه الى وجود اجسام غير طبيعية.

النسيج الطبيعي

النسيج الطبيعي ويلاحظ وجود قطعة معدنية داخل الشبكية

المقارنة بين النسيج الطبيعي والغير الطبيعي Normal and Abnormal Tissues

- القلب heart عادة مايكون داخل كيس يحتوي على الماء وايضا وجود دهون على قمته ويكون لونه احمر غامق وسطح املس ويكون الجانب الايسر من القلب اسمك من الجانب الايمن بثلاثة اضعاف.

النسيج الطبيعي

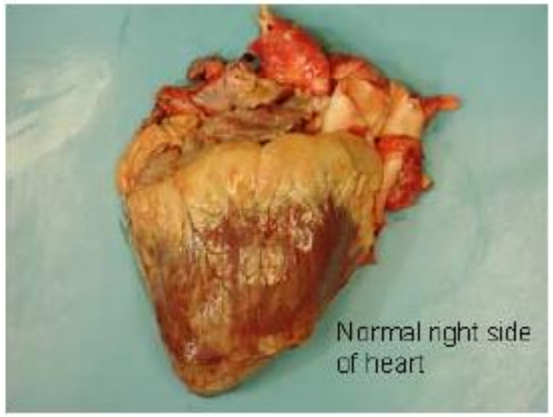

النسيج غير الطبيعي يشير الى وجود مرض او موت نسيجي

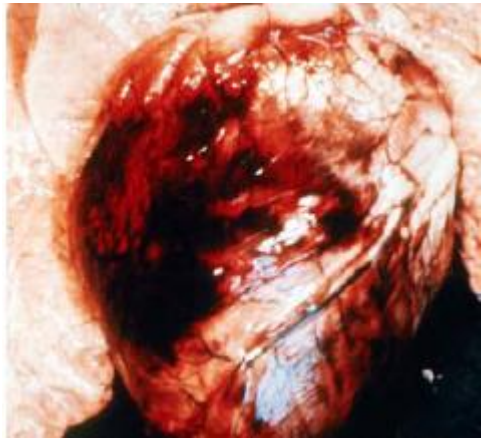

المقارنة بين النسيج الطبيعي والغير الطبيعي Normal and Abnormal Tissues

- الكبد liver يكون لونه الطبيعي بني الى احمر غامق في حين تكون المرارة لونها ابيض الى اخضر تكون حافات الكبد ذات نهايات حادة نوعا ما.

النسيج الطبيعي

النسيج غير الطبيعي لتشحم الكبد يلاحظ الكبد فيها شاحب ويحتوي على حافات دائرية وقد يكون احيانا حاوي عى الماء

المقارنة بين النسيج الطبيعي والغير الطبيعي Normal and Abnormal Tissues

النسيج الطبيعي

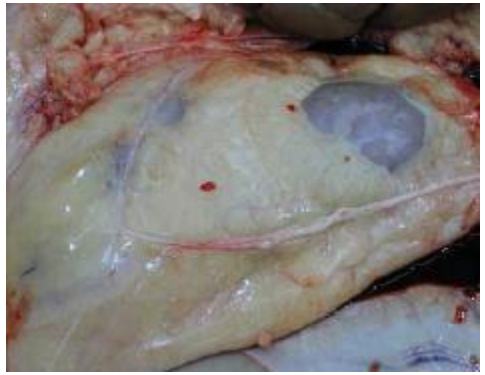

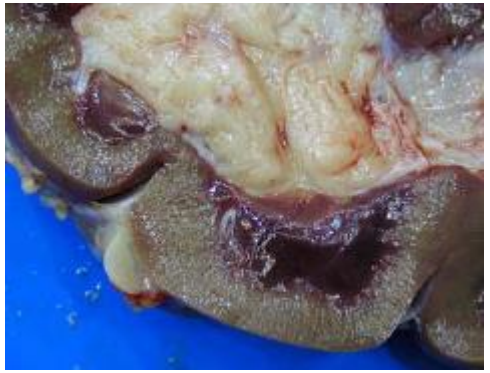

النسيج غيرالطبيعي لكلية مصابة بعدوى

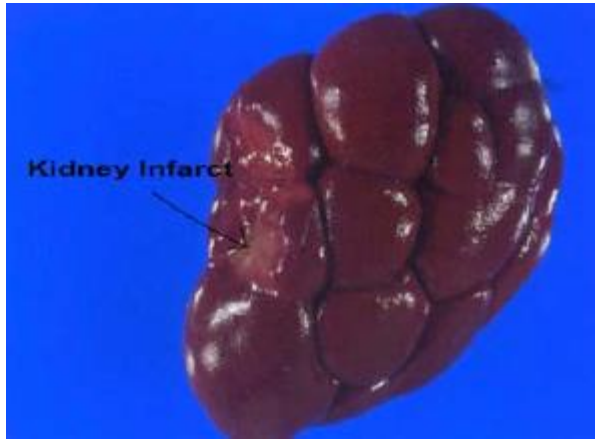

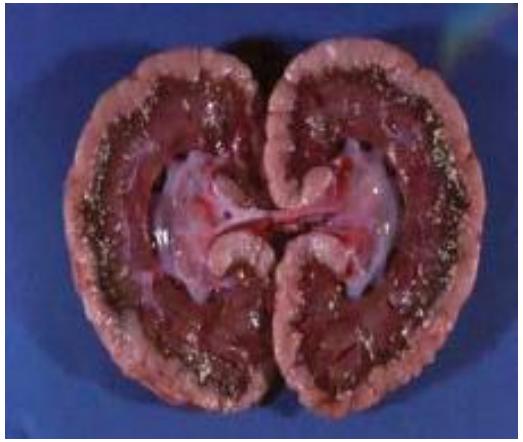

- الكلية kidney تكون مقسمة الى عدد من الفصوص ذات لون احمر فاتح ومحاطة بالدهون وعند قطعها سوف يلاحظ وجود طبقتين الخارجية تمسى القشر cortex والداخلية تسمى اللب medulla.

حفظ العينات

- استشارة الطبيب البيطري عن طبيعية المحاليل وطرق الحفظ للعينات.
- العينات المستخدمة في التحاليل molecular مثل قياس (DNA و RNA وغيرها) عادة مايتم تغطيسها داخل النايتروجين السائل Liquid Nitrogen (-180) ومن ثم تنقل الى ثلاجة (-80).
- العينات الماخوذة لغرض الدراسة النسيجية توضع داخل وعاء (Billbox) يحتوي الفورمالين على ان توضع حاويات الفورمالين في مكان مخصص لها وبعيدا عن العاملين او الطلبة.
- العينات المستخدمة لقياس الانزيم توضع داخل اكياس قابلة للغلق ومن ثما توضع مباشرة داخل ثلاجة (-20) مئوي.
- عينات سائل الكرش توخذ عينتان احداهما تحتوي sulphuric acid داخل وعاء (Falcon Tube).
- تشمل العينات انسجة متنوعة مثل الكبد، الكلى، عضلة (حسب موقعها)، سائل الكرش وغيرها

نماذج الادوات المستخدمة في حفظ العينات

Zip-lock bags

Falcon tube

Billbox container



Sample details

Any Question?